FACULTÉ DE MÉDECINE DE PARIS

ANNEE 1934

N° 304

THÈSE

POUR LE

DOCTORAT EN MÉDECINE

(DIPLOME D'ÉTAT)

PRÉSENTÉE PAR

Jean-Louis MENCIÈRE

Né le 13 Janvier 1905, à REIMS (Marne)

Interne des Hôpitaux de Paris

Lauréat des Hôpitaux (Prix d'Anatomie)

LES FISTULES BILIAIRES EXTERNES POST-OPÉRATOIRES

(Travail de la Clinique Chirurgicale de la Salpêtrière)

Président : M. GOSSET, professeur.

PARIS

LIBRAIRIE LOUIS ARNETTE

2, RUE CASIMIR-DELAVIGNE, 2

1934

FACULTÉ DE MÉDECINE DE PARIS

ANNEE 1934 — N° ——

THÈSE

POUR LE

DOCTORAT EN MÉDECINE

(DIPLOME D'ÉTAT)

PRÉSENTÉE PAR

Jean-Louis MENCIÈRE

Né le 13 Janvier 1905, à REIMS (Marne)

Interne des Hôpitaux de Paris

Lauréat des Hôpitaux (Prix d'Anatomie)

LES FISTULES BILIAIRES EXTERNES POST-OPÉRATOIRES

(Travail de la Clinique Chirurgicale de la Salpêtrière)

Président : M. GOSSET, professeur.

PARIS

LIBRAIRIE LOUIS ARNETTE

2, RUE CASIMIR-DELAVIGNE, 2

1934

Doyen ..... G. ROUSSY.

I. — Professeurs

	MM.
Anatomie	ROUVIERE.
Anatomie médico-chirurgicale et chirurgie expérimentale	PROUST.
Physiologie	Léon BINET.
Physique médicale	STROHL.
Chimie médicale	DESGREZ.
Bactériologie	Robert DEBRÉ.
Parasitologie et histoire naturelle médicale	BRUMPT.
Pathologie et thérapeutique générales	BAUDOUIN.
Pathologie médicale	CLERC.
Pathologie chirurgicale	CHEVASSU.
Anatomie pathologique	ROUSSY.
Histologie	CHAMPY.
Pharmacologie et matière médicale	TIFFENEAU.
Thérapeutique	LOEPER.
Hygiène et médecine préventive	TANON.
Médecine légale	BALTHAZARD.
Histoire de la médecine et de la chirurgie	LAIGNEL-LAVASTINE.
Pathologie expérimentale et comparée	FIESSINGER.
Hydrologie thérapeutique et climatologie	Maur. VILLARET.
Clinique médicale	ACHARD. BEZANÇON. CARNOT. Marcel LABBÉ.
Hygiène et clinique de la première enfance	LEREBOULLET.
Clinique des maladies des enfants	NOBÉCOURT.
Clinique des maladies mentales et des maladies de l'encéphale	H. CLAUDE.
Clinique des maladies cutanées et syphilitiques	GOUGEROT.
Clinique des maladies du système nerveux	GUILLAIN.
Clinique des maladies infectieuses	LEMIERRE.
Clinique chirurgicale	CUNÉO. GOSSET. GRÉGOIRE. LENORMANT.
Clinique ophtalmologique	TERRIEN.
Clinique urologique	MARION.
Clinique d'accouchements	BRINDEAU. COUVELAIRE. JEANNIN.
Clinique gynécologique	J.-L. FAURE.
Clinique chirurgicale infantile et orthopédie	OMBRÉDANNE.
Clinique thérapeutique médicale	RATHERY.
Clinique oto-rhino-laryngologique	LEMAITRE.
Clinique thérapeutique chirurgicale	Pierre DUVAL.
Clinique propédeutique	SERGENT.
Clinique de la Tuberculose	Léon BERNARD.
Clinique chirurgicale orthopédique de l'adulte	MATHIEU.
Professeurs sans chaire	HOVELACQUE. MULON. OLIVIER. VERNE.

II. — Agrégés en exercice

MM.		MM.	
ALAJOUANINE	Neurologie et Psychiâtrie	FEY	Urologie.
BÉNARD Henri	Pathologie médicale.	GALLIARD	Parasitologie.
BERNARD Et...	Pathologie médicale.	GASTINEL	Bactériologie.
BOULIN	Pathologie médicale.	GATELLIER	Pathologie chirurgicale.
BROCQ	Pathologie chirurgicale.	DE GAUDART D'ALLAINES.	Pathologie chirurgicale.
BULLIARD	Histologie.	GAYET	Physiologie.
CATHALA	Pathologie médicale.	GIROUD	Histologie.
CHABROL	Pathologie médicale.	HAGUENAU	Pathologie médicale.
CHEVALLIER	Pathologie médicale.	HALPHEN	Oto-rhino-laryngologie
DOGNON	Physique.	HAZARD	Pharmacologie.
DONZELOT	Pathologie médicale.		

R. UNIV. BIBLIOTHEEK LEIDEN

MM.	
HUGUENIN	Anatomie pathologique.
JOANNON	Hygiène.
LABBE Henri...	Chimie biologique.
LACOMME	Obstétrique.
LANTUEJOUL ..	Obstétrique.
LAROCHE Guy.	Pathologie médicale.
LEMAIRE	Pathologie expérimentale.
LEVEUF	Pathologie chirurgicale.
LEVY (Mlle J.)..	Pharmacologie.
LEVY-VALENSI.	Neurologie et Psychiatrie.
MOREAU	Pathologie médicale.
MOULONGUET .	Pathologie chirurgicale.
MOUQUIN	Pathologie médicale.
OBERLING	Anatomie pathologique.
PETIT-DUTAILLIS.	Pathologie chirurgicale.

MM.	
PIEDELIEVRE .	Médecine légale.
PORTES	Obstétrique.
QUENU	Pathologie chirurgicale.
RICHET	Physiologie.
SANNIE	Chimie biologique.
SENEQUE	Pathologie chirurgicale.
SEZARY	Dermatologie et syphiligraphie.
TROISIER	Pathologie expérimentale
TURPIN	Pathologie médicale.
VALLERY-RADOT (Pasteur).	Pathologie médicale.
VELTER	Ophtalmologie.
VIGNES	Obstétrique.
WILMOTH	Pathologie chirurgicale.

III. — Agrégés rappelés à l'exercice pour le service des examens

MM.	
ALGLAVE	Pathologie chirurgicale.
BUSQUET	Pharmacologie.
CHAILLEY-BERT.....	Physiologie.

MM.	
LEROUX	Anatomie pathologique
NEVEU-LEMAIRE....	Parasitologie.
ZIMMERN	Physique.

IV. — Agrégés chargés de cours de clinique annexe à titre permanent

MM.	
ABRAMI	Clinique médicale.
AUBERTIN	Clinique médicale.
BRULÉ	Clinique médicale.
CHIRAY	Clinique médicale.
DUVOIR	Clinique médicale.
HARVIER	Clinique médicale.
LIAN	Clinique médicale.
BASSET	Clinique chirurgicale
CADENAT	Clinique chirurgicale
HEITZ-BOYER .	Clinique chirurgicale
MOCQUOT	Clinique chirurgicale
MOURE	Clinique chirurgicale
SCHWARTZ	Clinique chirurgicale

MM.	
GUÉNIOT	Clinique obstétricale
LE LORIER.....	Clinique obstétricale
LÉVY-SOLAL ..	Clinique obstétricale
METZGER	Clinique obstétricale

V. — Chargés de cours

MM.	
CHAILLEY-BERT, agrégé.	Education physique.
FREY	Stomatologie.
LEDOUX-LEBARD	Radiologie clinique.
WEIL-HALLÉ	Puériculture.

Par délibération en date du 9 décembre 1798, l'Ecole a arrêté que les opinions émises dans les dissertations qui lui seront présentées, doivent être considérées comme propres à leurs auteurs et qu'elle n'entend leur donner aucune approbation ni improbation.

A LA MEMOIRE DE MON GRAND-PERE

Le Docteur FRANÇOIS MARTIN
Conseiller Général des Ardennes

A MON PERE

le Docteur LOUIS MENCIERE
Chevalier de la Légion d'Honneur.

Mon maître en chirurgie osseuse et orthopédique, en témoignage de mon admiration, de ma profonde affection et de ma très grande reconnaissance.

A MA MERE

En témoignage de mon plus tendre attachement.

A MA SŒUR ET A MON BEAU-FRERE

A MA SŒUR EDITH

En témoignage de ma grande affection.

A TOUS LES MIENS

A MON MAITRE ET PRESIDENT DE THESE

Monsieur le Professeur A. GOSSET
Professeur de clinique chirurgicale à la Faculté.
Chirurgien de la Salpêtrière.
Membre de l'Académie de Médecine.
Membre de l'Institut.
Grand Officier de la Légion d'Honneur.

En témoignage de mon respectueux dévouement et de ma profonde reconnaissance pour le grand honneur qu'il m'a fait en m'accueillant dans son service et en acceptant la présidence de cette thèse.

A MES MAITRES DE L'ECOLE DE MEDECINE
ET DES HOPITAUX DE REIMS

Mes premiers maîtres, en témoignage
de ma profonde et sincère reconnaissance.

A MES MAITRES DANS LES HOPITAUX DE PARIS

Externat.

1926-1927. Monsieur le Docteur Edouard MICHON
Chirurgien des Hôpitaux.

Dont nous avons eu l'honneur d'être l'élève, dans son service de chirurgie urinaire, de l'Hôpital Beaujon; en hommage de notre profonde gratitude.

1927-1928. Monsieur le Professeur Agrégé AUBERTIN
Médecin de l'Hôpital de la Pitié.

En témoignage de grande reconnaissance et de notre respectueux attachement.

Internat.

1930-1931. Monsieur le Docteur PICOT
Chirurgien des Hôpitaux.

En hommage de notre sincère et profonde reconnaissance et en souvenir de notre année d'Internat dans son service de chirurgie infantile, de l'hôpital Bretonneau.

Monsieur le Docteur R. DUCROQUET
Chargé du service d'orthopédie.

Avec l'assurance de notre entier dévouement, nous le remercions très respectueusement pour son enseignement qui nous a si vivement intéressé.

1931-1932. Monsieur le Docteur CHIFOLIAU
Chirurgien des Hôpitaux.

Nous avons eu l'honneur d'être son Interne à l'Hôpital Saint-Louis, et nous n'oublierons jamais son merveilleux enseignement; en hommage de notre profonde gratitude.

1932-1933. Monsieur le Docteur CAPETTE
Chirurgien des Hôpitaux.

Dont nous avons eu l'honneur d'être l'Interne à l'Hôpital Bichat; en témoignage de notre profonde reconnaissance, de notre respectueux dévouement et de notre sincère attachement.

1933-1934. Monsieur le Professeur GOSSET
Professeur de clinique chirurgicale, membre de l'Institut.

En hommage de notre très respectueuse reconnaissance pour son enseignement qui a laissé sur nous une empreinte si profonde et si durable.

En souvenir de notre Internat à la Clinique chirurgicale de la Salpêtrière.

A MES MAITRES

Monsieur le Professeur Agrégé PETIT-DUTAILLIS
Chirurgien des Hôpitaux.

Monsieur le Docteur CHARRIER
Chirurgien des Hôpitaux.

Monsieur le Docteur LEIBOVICI
Chirurgien des Hôpitaux.

Monsieur le Docteur THALHEIMER
Chirurgien des Hôpitaux.

Monsieur le Docteur PAUL FUNCK-BRENTANO
Chirurgien des Hôpitaux.

Monsieur le Docteur LOEWY
Chef du Laboratoire de Chirurgie expérimentale
à la Clinique chirurgicale de la Salpêtrière.

Monsieur le Docteur RENE BLOCH
Chirurgien des Hôpitaux.

Monsieur le Docteur LOUIS MICHON
Chirurgien des Hôpitaux.

Monsieur le Docteur AMELINE
Chirurgien des Hôpitaux.

Monsieur le Docteur GUEULETTE
Chirurgien des Hôpitaux.

AUX DOCTEURS :

AUDOIN, M. BLONDIN, J. GOSSET, LECŒUR,
LONGUET, R. SAUVAGE

A TOUS MES AMIS

A MES COLLEGUES D'INTERNAT

INTRODUCTION

Les fistules biliaires post-opératoires ont été l'objet, dans ces dernières années, de nombreux travaux.

Au point de vue étiologique, la précision des différents types anatomiques du carrefour cystico-cholédocien, les précautions qu'il est classique de prendre, au cours d'une intervention sur les voies biliaires, ont rendu cette complication beaucoup plus rare qu'autrefois.

L'étude diagnostique des fistules biliaires est devenue plus aisée du fait d'une nouvelle acquisition : la radiographie après injection lipiodolée, préconisée pour la première fois par Cotte, de Lyon.

Le traitement des fistules biliaires ne semble pas avoir été décrit dans une étude d'ensemble, et ce sera surtout le but de notre thèse.

En étudiant les fistules vésiculaires, nous verrons, avec Bérard, qu'il existe parfois des causes physio-pathologiques réclamant une sanction appropriée.

Mais surtout, en envisageant les fistules cholédociennes, nous préciserons la façon de conduire le traitement. Nous insisterons d'abord, sur de petits moyens à employer, qui donnent parfois d'heureux résultats et peuvent éviter une intervention difficile; le procédé de Pribram et l'épreuve de Meltzer-Lyon ont été récemment préconisés dans ce sens.

Dans les cas où ces procédés n'auraient pas donné de résultats, nous montrerons l'intérêt du diagnostic radiographique, après l'injection de lipiodol, pour préciser le siège et la nature de l'obstacle.

En dehors des cas où la découverte d'un calcul pose

l'indication de son ablation, nous envisagerons les différentes techniques proposées pour rétablir le cours de la bile et traiter ainsi simultanément la fistule biliaire ; puis, à ce propos, nous étudierons les indications.

Il faut insister sur les difficultés opératoires au cours de ces réinterventions, du fait des nombreuses adhérences rencontrées. Deux procédés doivent être particulièrement retenus : La dérivation par l'intermédiaire d'une prothèse de caoutchouc a été d'abord préconisée. Mais, récemment, les chirurgiens américains ont insisté sur une méthode, qui semble plus simple et moins choquante, surtout si l'état général est précaire ; il s'agit de la transplantation du trajet fistuleux, dont nous exposerons la technique et les résultats.

Enfin, les troubles, engendrés par une fistule biliaire totale et prolongée, ont intéressé beaucoup d'expérimentateurs. Les troubles du métabolisme du calcium et l'ostéoporose sont surtout à retenir. Différentes pathogénies ont été invoquées. Elles peuvent avoir de l'intérêt pour la préparation du malade ; c'est ainsi que l'on a proposé : l'ergostérine irradiée, l'ingestion de bile hétérogène, et tout récemment, l'insuline, les troubles ayant été attribués à un état d'acidose.

PLAN GÉNÉRAL

— Définition et position du sujet.
— Etiologie.
— Anatomie Pathologique.
— Etude clinique.
— Troubles engendrés par une fistule biliaire totale et prolongée.
— Traitement.

PREMIÈRE PARTIE : Fistule Vésiculaire.

Le traitement dépend de la pathogénie de cette fistule :

— *Premier cas :* Simple difficulté de cicatrisation.
— *Deuxième cas :* Calculs oubliés ou rétrécissement inflammatoire de la voie principale.
— *Troisième cas :* Troubles physio-pathologiques (vésicule de stase ou incontractilité cholédocienne avec vésicule intolérante).

DEUXIÈME PARTIE : Fistule cholédocienne.

Le Traitement sera conduit de la façon suivante :

Dans une première étape : Les petits moyens qui parfois suffisent (Procédé de Pribram — Epreuve de Meltzer-Lyon, injection de sulfate d'atropine).

Dans une deuxième étape : La Radiographie après injection de Lipiodol :
— pour éliminer la possibilité d'un calcul oublié et préciser son siège,
— pour suivre l'évolution d'un rétrécissement.

Dans une troisième étape : La conduite à tenir quand la fistule cholédocienne a pour responsable une solution de continuité ou un rétrécissement définitif des voies biliaires :

Chapitre I : La préparation du malade. La voie d'abord.

Chapitre II : Les techniques classiques proposées :

I — Opérations restauratrices.

II — Opérations de dérivation.

Chapitre III : Indications et résultats de ces interventions.

Chapitre IV : Le nouveau procédé d'anastomose par transplantation du trajet fistuleux.

Chapitre V : Essai de comparaison entre la prothèse caoutchoutée et la transplantation du trajet fistuleux, au point de vue des indications et des résultats éloignés.

DÉFINITION ET DÉLIMITATION DU SUJET

La fistule biliaire externe post-opératoire est une complication relativement rare, qui peut survenir après toute opération sur les voies biliaires, qu'il s'agisse de cholécystostomie, de cholécystectomie ou de cholédocotomie.

Il faut éliminer de ce sujet le simple écoulement biliaire que l'on peut voir survenir par la plaie quelques jours après l'intervention et qui doit se tarir rapidement. On le rencontre, certes, très rarement après une cholécystectomie, lorsque le catgut mis sur le cystique s'est trop vite résorbé. Il est classique, d'ailleurs, de laisser un petit drain de sécurité.

Cet écoulement biliaire se rencontre au contraire normalement après la suppression du drainage, à la suite d'une cholédocotomie. Il finit par se tarir, le cholédoque se cicatrisant plus ou moins vite.

Mais il ne s'agit pas là de fistule biliaire. Il faut que cet écoulement persiste pour qu'on puisse réellement penser à une *fistule biliaire post-opératoire.*

L'intérêt de ces fistules réside dans les troubles qu'elles pourraient entraîner à la longue, dans l'importance qu'il y a de les supprimer et dans la difficulté de leur traitement.

Qu'il nous soit permis d'éliminer :

— Les fistules biliaires par plaie de guerre (Gosset).

— Les fistules biliaires spontanées, d'ailleurs exceptionnelles, par ouverture d'un phlegmon biliaire juxta-ombilical, avec issue de pus, de calculs et de bile.

Enfin, parmi les fistules biliaires post-opératoires, nous ne parlerons que des fistules biliaires externes. Nous éli-

minerons donc les fistules internes spontanées, qu'il s'agisse de fistule vésiculo-duodénale ou vésiculo-colique. On a même cité des cas de fistule bilio-bronchique (Klauber) (Petridis). Mais nous éliminerons surtout les fistules biliaires internes post-opératoires, telles que celles décrites par Lahey, siégeant entre le segment sus-strictural du cholédoque et le duodénum et rétablissant spontanément le cours de la bile.

ÉTIOLOGIE

Les fistules biliaires post-opératoires étaient, autrefois, beaucoup plus fréquentes qu'aujourd'hui.

Leur pathogénie est dominée par un facteur essentiel : l'imperméabilité du segment inférieur de la voie principale.

Pendant longtemps, la blessure accidentelle des voies biliaires et le calcul oublié ont été les deux grandes causes de cet arrêt du cours de la bile.

Des travaux importants ont été publiés sur les différentes variétés anatomiques du carrefour biliaire et ont été réunis dans la Thése de Huard. Notre maître, le Professeur Gosset, a insisté sur les avantages de la cholécystectomie rétrograde lorsqu'on peut repérer nettement les trois éléments du trépied (cystique, cholédoque et hépatique) : on écarte ainsi, tout d'abord, le danger. Par contre, cet auteur a montré également les contre-indications de cette technique, lorsque les adhérences empêchent de préciser ces repères. En outre, dans une communication à la Société de Chirurgie de Paris, séance du 18 avril 1923, Gosset insiste sur le danger de récidive de calculs biliaires après cholécystostomie. Il est certain que, depuis que les indications de cette opération ont été très réduites dans le traitement de la lithiase, et que l'on pratique presque systématiquement, dans cette affection, la cholécystectomie, les fistules biliaires sont devenues beaucoup plus rares. — C'est en particulier la conclusion à laquelle sont arrivés A. Gosset et D. Petit-Dutaillis, dans leur rapport du Congrès de Vichy (1932).

Retenons donc qu'actuellement les fistules biliaires doivent être exceptionnellement imputées à une lésion accidentelle de la voie principale, qu'elles sont parfois dues à un calcul oublié, mais qu'il y a des causes que l'on ne peut éviter (la pancréatite chronique ou la cholédocite sténosante).

Nous allons étudier ces différentes causes de fistules biliaires en envisageant successivement la cholécystostomie, la cholécystectomie et la cholédocotomie.

I. — Fistule biliaire après cholédocotomie.

1) La fistule biliaire peut être due a un calcul oublié

A) Il se peut qu'un calcul biliaire soit oublié en aval de la cholédocotomie.

Il ne peut s'agir, évidemment, d'un gros calcul que le doigt sent facilement à travers la paroi cholédocienne.

Il peut s'agir, par contre, d'un calcul enclavé de la papille, situé derrière un gros bloc de pancréatite chronique, et inaccessible à la palpation externe. C'est pour cette raison que l'exploration systématique au lipiodol, avant l'ablation du drain cholédocien, a été préconisée par Cotte. Rien n'est plus simple, en effet, que de se servir de ce drain pour vérifier la perméabilité de la fin du cholédoque. Si la voie est libre et le duodénum facilement injectable, on peut retirer le drain sans arrière-pensée. Si, au contraire, on décèle un calcul de la papille, calcul passé inaperçu, plutôt que d'attendre l'apparition d'une fistule biliaire pour réintervenir, il semble préférable d'agir pendant que le drain est encore en place, celui-ci conduisant directement sur le cholédoque.

Mais il s'agit surtout de petits calculins oubliés, parce qu'ils n'ont pas été révélés par la palpation externe et qu'ils ont échappé à l'exploration intérieure du canal. La sonde peut passer, en effet, à côté d'un petit calcul diverticulaire ou situé au niveau de l'ampoule. Quénu dit même

que seul le cathétérisme rétrograde après duodénostomie serait infaillible pour affirmer l'absence de calculins perdus dans l'ampoule de Vater.

B) Il se peut qu'un calcul soit oublié au-dessus de la cholédocotomie. La sonde exploratrice peut en effet passer à côté d'un petit calcul ou même le refouler dans l'hépatique.

Des calculins mêlés à de la bile épaisse peuvent rester dans une des branches du canal hépatique. C'est pour cette raison qu'il faut explorer soigneusement avec une sonde les canaux biliaires au-dessus de l'éperon de bifurcation. Et pour plus de sécurité, notre maître, le Professeur Gosset, pratique toujours une aspiration. L'écoulement de bile dans la seringue permettra ainsi de montrer la perméabilité des voies supérieures. On peut en outre employer l'aspirateur électrique qui pourra parfois attirer quelques calculins.

Quant à la localisation de petits calculs dans les voies biliaires intra-hépatiques, elle est très rare. Lerg, par exemple, sur plus de 25.000 autopsies faites, à l'Hôpital de Trieste, ne l'a rencontrée que 7 fois.

Bref, ces calculins très mobiles, et que l'on aurait oubliés, cheminent vers le cholédoque, puis, en s'agglomérant avec de la bile épaisse, peuvent finir par constituer un obstacle au-dessous de la cholédocotomie. Aussi, faut-il insister, sur l'exploration minutieuse de la voie biliaire, non seulement dans sa partie abordable par la palpation externe, mais aussi dans son segment rétro-pancréatique et au niveau de sa bifurcation hépatique, grâce à l'exploration intérieure.

En outre le drainage de la voie biliaire avec aspiration continue par un système de siphonage, facilitera souvent l'élimination de petits calculs. (Gosset).

C'est là un avantage que l'on ne peut avoir avec le drainage transvatérien.

C) Enfin la palpation permettra d'explorer le cystique pour éviter d'oublier un calcul. Mais il faut insister sur-

tout sur l'exploration systématique de la vésicule biliaire, qu'il faut considérer comme la mine de la lithiase.

Si l'on trouve une vésicule blanchâtre, épaissie, s'évacuant difficilement, et a fortiori, si elle contient un calcul, la cholécystectomie doit être pratiquée.

2° La fistule biliaire après cholédocotomie peut être due a un obstacle sur la voie principale, du fait d'un rétrécissement inflammatoire.

A) Il peut s'agir d'un rétrécissement par cholédocite lithiasique, le processus inflammatoire continuant son évolution après l'ablation du calcul cholédocien.

Cette cholédocite peut être localisée, soit au niveau du calcul si la muqueuse a été ulcérée, soit au niveau du drainage. Mais le Professeur Gosset, dans son rapport au Congrès de Chirurgie de 1908, insiste sur le fait qu'il ne faut pas tenir le drain intrahépatique pour responsable du rétrécissement, et qu'il faut attribuer celui-ci au processus inflammatoire.

Cette cholédocite est parfois très limitée, en virole ; elle peut être aussi très étendue.

B) Il existe d'autres cas où la cholédocotomie a été pratiquée, comme opération de drainage, pour une cholédocite sténosante non lithiasique, sur laquelle Charrier et Thalheimer ainsi que Gutmann ont insisté. La fistule biliaire peut alors, dans certains cas, être due à la persistance de cette cholédocite sténosante.

C) D'autres fois, il peut s'agir d'un rétrécissement inflammatoire extrinsèque.

Ce peut être une péricholédocite dans la portion suspancréatique du cholédoque. Il s'agit d'adhérences plus ou moins serrées, pouvant aller jusqu'à une gangue entourant le canal, et le cholédoque se trouve aplati ou sténosé au milieu d'une masse fibreuse.

D'autres fois les adhérences, qui compriment le cholédoque, font partie d'une périviscérite sous-hépatique beaucoup plus étendue.

Mais le rétrécissement extrinsèque peut être également dû à une pancréatite chronique, qui comprime la portion rétro-pancréatique du cholédoque au point de l'oblitérer. Kehr a beaucoup insisté sur ces pancréatites lithiasiques, secondaires, s'accompagnant d'augmentation de volume et d'induration du pancréas, et survenant après l'ablation d'un calcul rétro-pancréatique.

Citons pour être complet les cas exceptionnels où un rétrécissement congénital du cholédoque a été une amorce à ce rétrécissement inflammatoire.

Mais l'obstacle du segment inférieur du cholédoque (qu'il s'agisse d'un calcul ou d'un rétrécissement inflammatoire) n'est pas l'unique cause de la persistance d'une fistule biliaire.

3° La fistule biliaire après cholédocotomie est parfois due a une difficulté de cicatrisation au niveau de l'incision cholédocienne.

A) On sait qu'en intervenant sur le cholédoque, il faut absolument éviter de l'inciser obliquement ou transversalement. L'incision doit être pratiquée longitudinalement et parallèlement à l'axe du conduit.

Mais lorsqu'on intervient chez quelque obèse, au foie non extériorisable, une mauvaise direction peut être donnée à l'incision du cholédoque. L'intervention se fait dans la profondeur ; pour enlever le calcul, le chirurgien voit mal les organes et peut malheureusement faire sur le cholédoque une incision oblique, en croyant faire une incision verticale. Cet accident est certes très rare. Pour Kehr, il serait arrivé 8 fois sur 1.000 interventions.

B) D'autres fois l'incision du cholédoque a été pratiquée trop haut ; lorsqu'on enlève le drain, la brèche cholédocienne, au lieu d'être masquée par le duodénum, continue à laisser passer la bile, et une fistule biliaire s'installe. Certains chirurgiens ont insisté sur le fait qu'une fistule biliaire peut très bien succéder à une cholédocotomie, uni-

quement par difficulté de cicatrisation du cholédoque. C'est ainsi que chez nombre de malades, l'écoulement de la bile à l'extérieur, après suppression du drainage, se poursuit d'une manière anormalement exagérée pendant deux ou trois semaines, sans que dans la suite, une fois la guérison définitivement obtenue, aucun signe puisse faire découvrir un obstacle. Mais il faut bien dire que ce sont là des cas exceptionnels.

C) Enfin la difficulté de cicatrisation du cholédoque pourrait être due à de l'hypertension biliaire.

1° Celle-ci pourrait avoir comme responsable, le spasme du sphincter d'Oddi, et ce dysfonctionnement serait engendré par la lésion du plexus nerveux péricholédocien.

Pour certains auteurs l'inflammation chronique des voies biliaires pourrait même être la cause de lésions du sphincter, réalisant une véritable cholédoco-oddite (Del Valle) et (Donovan).

2° Un autre facteur responsable de l'hypertension biliaire, a pu être invoqué : c'est l'ablation de la vésicule. Certains chirurgiens américains (Docteurs John Gibbon et Lilienthal, *Annals of Surgery,* 77, 1923, page 765) estiment que la cicatrisation du cholédoque après cholédocotomie est beaucoup plus rapide, si la vésicule est conservée. Pribram, dans la discussion du rapport du Congrès de Vichy, en 1932, a d'ailleurs essayé de montrer que c'est une des fonctions de la vésicule de régler la pression dans les voies biliaires. Ainsi, il serait peut-être préférable de garder la vésicule lorsqu'elle est saine (on se réserverait en outre la possibilité de faire ultérieurement une dérivation, si elle était nécessaire). Mais, le plus souvent, la vésicule est atteinte (petite, rétractée, blanchâtre, s'évacuant mal), et dans ce cas il vaut mieux l'enlever (Gosset), car d'une part elle ne peut plus jouer son rôle dans la physiologie des voies biliaires, et d'autre part on risquerait, en la conservant, d'oublier quelques calculins.

II. — Fistule biliaire après cholécystectomie.

1° La fistule biliaire est due a un calcul oublié.

A) Il peut s'agir d'un calcul oublié dans le cholédoque.

— On sait qu'il est de bonne règle, avant de pratiquer une cholécystectomie pour cholécystite calculeuse, d'explorer systématiquement la voie biliaire principale par palpation externe. Il se peut en effet que l'on découvre ainsi un calcul cholédocien qui cliniquement ne pouvait être supposé.

— En effet, le calcul anictérique du cholédoque peut exister, étant petit et laissant passer en partie la bile. Notre maître, le Professeur Gosset, insiste sur cette exploration minutieuse du cholédoque au cours de toute cholécystectomie, quelle que soit l'histoire clinique du malade. Il arrive souvent que l'on découvre ainsi une lithiase cholédocienne absolument latente, et que rien dans les symptômes ne pouvait permettre de soupçonner. On sait qu'il faut alors avant tout considérer le cas, comme un calcul du cholédoque et pratiquer une cholédocotomie. Ce n'est qu'en deuxième lieu, qu'il faut, dans ces cas, explorer la vésicule et en pratiquer l'ablation, si elle est nécessaire.

B) Il peut s'agir d'un calcul oublié dans le moignon du cystique. On sait qu'il est de règle, avant de poser la ligature du cystique, d'en explorer la terminaison près du cholédoque, et, si l'on sent un calcul, de le refouler vers la vésicule biliaire avant de serrer le nœud. Sinon, ce calcul, oublié dans le moignon, peut migrer ultérieurement vers le cholédoque, s'y enclaver et être responsable d'une fistule biliaire.

C) Enfin il faut savoir que l'on a discuté la possibilité de formation *in situ* de nouveaux calculs après cholécystectomie (Dufour).

2° Dans d'autres cas la fistule biliaire après cholécystectomie est due a un rétrécissement inflammatoire du segment inférieur de la voie principale.

— Il peut s'agir de cholédocite inflammatoire, due au processus de la lithiase, ou peut être occasionnée par une petite infection ayant pour point de départ la ligature du cystique (Gosset).

— Il peut s'agir aussi de rétrécissement extrinsèque par pancréatite chronique; cela est plus rare. Mais la pancréatite chronique peut parfaitement être associée à une cholécystite, sans calculs cholédociens (Mallet-Guy). C'est pour cette raison qu'il faut se méfier des cholécystites calculeuses avec ictère et chez lesquelles l'exploration du cholédoque ne décèle aucun calcul appréciable. Si on a le moindre doute de pancréatite associée à une cholécystite calculeuse, il faut pratiquer une cholécystostomie. La cholécystectomie, au contraire, risquerait d'entraîner une fistule biliaire.

3° Parfois, il peut s'agir d'un simple spasme des voies biliaires (spasme cédant par l'épreuve de Meltzer-Lyon ou par l'injection intra-veineuse de sulfate d'atropine).

Pribram, au Congrès de Vichy de 1932, a justement parlé de ce dysfonctionnement du sphincter d'Oddi secondaire à une cholécystectomie. Cet auteur a présenté un premier cliché radiographique où la colonne lipiodolée était interrompue juste au niveau du duodénum, avant l'injection d'atropine. Après celle-ci, sur un deuxième cliché, il mit en évidence la cessation du spasme, avec passage du lipiodol dans le duodénum.

Il semble que la lésion du plexus nerveux résultant de la cholécystectomie soit responsable de ce spasme. Rost l'aurait établi expérimentalement chez le chien, après avoir pratiqué l'ablation de la vésicule.

4° Mais la vraie cause des fistules biliaires après cholécystectomie est la plaie accidentelle de la voie principale.

— Elle réalise immédiatement : une solution de continuité, ou une plaie latérale (dans ce cas, un rétrécissement cicatriciel surviendra ultérieurement).

— Cette blessure était autrefois (Kehr : 15 0/00 cholécystectomies) plus fréquente qu'aujourd'hui.

— *Comment cet accident peut-il se produire et dans quelles circonstances ?*

— Le nœud du cystique a été mis trop près du cholédoque, d'où plaie latérale, secondaire à une chute d'eschares.

— Le cholédoque a été pincé ou coudé, d'où plaie avec ou sans solution de continuité.

— Dans certains cas, on ne s'est pas aperçu de la blessure de la voie biliaire ; un écoulement biliaire survient par la plaie presque aussitôt l'intervention, et s'accompagne de décoloration des matières. La précocité de cette interruption du cours de la bile vers l'intestin fait penser à une blessure probable. Il faut cependant attendre quelques jours avant de réintervenir ; il peut s'agir en effet d'une fausse alerte, qui impressionne désagréablement le chirurgien. Il faut connaître en effet la possibilité d'un rétrécissement *précoce,* survenant quelques jours après l'opération, et dû à un processus inflammatoire transitoire autour du fil qui lie le cystique (Gosset). Cette alerte cesse en peu de jours.

— Dans d'autres cas on s'aperçoit de la blessure du cholédoque au cours de l'opération et on répare de suite cette lésion par une suture circulaire.

Causes favorisantes :

Il est certain qu'il peut y avoir des causes favorisant la blessure de la voie principale.

a) Schwartz et Huard, dans un travail sur les accidents de la cholécystectomie, ont bien décrit les différentes ano-

malies anatomiques qui peuvent en être responsables. Nous les citerons :

— Le cystique et le cholédoque sont adossés en canon de fusil. Kunze, l'aurait rencontré dans 50 % des observations. Parfois même, ils sont dans une même gaine celluleuse (Wiart).

— Le cystique croise en spirale la face antérieure ou postérieure du cholédoque avant de s'y jeter dans son flanc gauche (Eisendrath).

— Le cystique est presque inexistant, la vésicule parfois énorme étant presque sessile sur le cholédoque. Rummel cite un cas où il y avait juste un orifice de communication.

— Le col énorme de la vésicule masque le confluent cystico-cholédocien. De ce réservoir biliaire on voit partir parmi les adhérences un canal que l'on prend pour le cystique et qui n'est autre que l'hépatique.

— Le canal hépatique est pris pour le cystique étant donné des rapports anormalement intimes du canal hépatique avec l'artère cystique (Lilienthal).

— Le canal hépatique droit se jette dans le canal cystique ; en posant la ligature au pied du canal cystique, cette branche droite du canal hépatique se trouve ouverte (Kehr, Dujarrier, Gutierrez).

— Le cystique suit parallèlement les branches du canal hépatique dont la fusion est bas située ; ainsi, par une erreur d'interprétation, le chirurgien peut prendre le canal biliaire gauche pour la voie principale, et le canal biliaire droit pour le cystique, et lier ce dernier.

— Le cystique se jette dans la branche droite du canal hépatique réalisant un confluent cystico-hépatique à trois branches, supérieur au confluent, également à trois branches, formé par la réunion des deux hépatiques. Or ce dernier confluent étant le premier rencontré lorsqu'on pratique l'ablation de la vésicule, on risque de le prendre pour le confluent cystique et de le blesser.

— Le cystique se jette juste au point de fusion des deux canaux hépatiques pour former une étoile à quatre branches.

— Enfin, il peut s'agir de canaux accessoires. Descomps estime à 20 % leur fréquence. Les uns peuvent unir le lobe droit du foie au cystique, à l'hépatique ou à la vésicule. D'autres peuvent unir la vésicule à l'hépatique. L'existence de tous ces canaux biliaires accessoires est très importante à connaître pour le chirurgien. Il est en effet exceptionnel qu'ils ne soient pas sectionnés lorsqu'ils existent. Ricciuti et Holmann insistent sur le fait que, dans ces cas, il en résulte toujours une fistule biliaire post-opératoire, à moins que l'on ait pris la précaution de drainer le cholédoque.

b) Il existe aussi des causes favorisantes pathologiques :

— Le cystique et le cholédoque peuvent adhérer par processus inflammatoire dû souvent à un calcul du carrefour et il en résulte un bloc d'adhérences masquant tous les repaires du trépied.

— Le cystique dilaté par un calcul prend la même grosseur que le bassinet ,et cette vésicule, qui anatomiquement n'était pas sessile sur le cholédoque, le devient pathologiquement (Savariaud).

— Un calcul peut être situé juste à l'embouchure du cystique dans le cholédoque et distendre cet orifice d'implantation au point qu'après l'ablation du calcul, situé à cheval entre la lumière du cystique et du cholédoque, il reste une brèche cholédocienne que l'on est obligé de suturer (P. Duval).

Causes déterminantes :

— Il peut s'agir d'erreur opératoire étant donné les anomalies ou les processus inflammatoires que nous avons décrits. Et il est des cas où les circonstances sont bien atténuantes, vu les adhérences rencontrées.

— Mais il est des fautes qu'il faut à tout prix éviter :

— Au premier chef, il faut éviter toute traction sur le cystique, car il en résulterait une coudure de la voie principale, qui se trouverait ainsi attirée, puis lésée, soit, parce que prise dans la ligature du cystique, soit, parce que sectionnée partiellement ou même totalement.

— Il faut éviter également de pousser trop loin la dis-

section du cystique. La cholécystectomie au ras du cholédoque est dangereuse ; il est préférable de laisser un très court moignon de cystique portant la ligature, la crainte d'une néoformation de la vésicule étant bien exagérée (Mathieu).

— Enfin, il faut choisir la technique qui s'adapte le mieux au cas rencontré :

— S'il y a peu d'adhérences et que l'on puisse bien individualiser les éléments du trépied, il vaut mieux aller tout de suite au cholédoque pour le repérer ; puis, repérer le cystique, pratiquer sa ligature et terminer par une cholécystectomie rétrograde comme le préconise Gosset.

Ainsi, on élimine tout d'abord l'écueil, puis on termine en enlevant la vésicule qui se décolle facilement.

— S'il y a de nombreuses adhérences, il ne faut pas faire de cholécystectomie rétrograde. Gosset, dans l'exposé de sa technique, insiste sur le fait qu'il ne convient de l'utiliser que dans les cas où l'on peut distinguer nettement et préalablement : le cystique, l'hépatique et le cholédoque. Il faut alors pratiquer dans ces cas la cholécystectomie directe en partant par le fond, ne pas pousser la dissection du cystique trop bas dans les adhérences, et lui laisser un moignon.

III. — Fistule biliaire après cholécystostomie.

La pathogénie des fistules vésiculaires est bien particulière.

1° *Il s'agit le plus souvent d'une difficulté de cicatrisation* de cette fistule labiée, dont la muqueuse est éversée et souvent même fixée à la peau. C'est pour cette raison que certains chirurgiens préféreraient ne fixer la vésicule qu'au muscle. Il semble au contraire qu'il vaille mieux la fixer à la peau, car autrement, elle risque de se fermer vers le quinzième jour, c'est-à-dire beaucoup trop tôt, pour que le drainage biliaire soit suffisant, après une angiocholite ou une dérivation pour cholédocite sténosante. En fixant la vésicule à la peau on évite cet incon-

vénient, mais on a parfois celui d'avoir à refermer la vésicule, inconvénient relativement minime. En effet, il s'agit d'une simple fermeture extra-péritonéale. On a décrit, d'ailleurs, une technique de cholécystostomie continente avec sonde de Pezzer et invagination de la muqueuse vésiculaire autour de cette sonde. Cette stomie aurait l'avantage de permettre la fermeture rapide et spontanée de la fistule dès qu'on supprimerait la sonde (Desplas-Meillère).

2° *Mais dans certains cas il peut exister un obstacle sur la voie principale.*

A) Il s'agit exceptionnellement d'un calcul oublié. (On sait que l'on doit explorer le cystique avant de pratiquer une cholécystostomie).

B) Il s'agit beaucoup plus souvent d'un rétrécissement. Il faut se rappeler en effet que la cholécystostomie est une opération de drainage qui a été souvent pratiquée pour une pancréatite chronique ou une cholédocite sténosante ayant occasionné un ictère par rétention. Il se peut donc que cet obstacle initial n'ait pas encore rétrocédé.

C) Enfin, Bérard et Mallet-Guy ont insisté judicieusement sur certains obstacles physio-pathologiques des voies biliaires, obstacles qui peuvent être responsables de la fistule vésiculaire.

Il peut s'agir d'une part de la vésicule de stase avec mauvaise perméabilité du cystique, et d'autre part de l'absence de contractilité du cholédoque, d'où stase cholédocienne, véritable obstruction physiologique du canal qui cependant est perméable.

IV. — Fistule biliaire secondaire à l'échec d'une intervention réparatrice de la voie principale.

La fistule biliaire peut survenir par suite du lâchage des sutures après une réparation de la voie biliaire, soit que celle-ci ait été pratiquée après résection d'un court segment du canal pour rétrécissement, soit qu'on ait réparé une blessure accidentelle.

V. — Fistules biliaires post-opératoires parenchymateuses.

A côté des fistules canaliculaires que nous avons décrites, il peut exister des fistules biliaires post-opératoires parenchymateuses, la bile provenant du parenchyme hépatique vraisemblablement par atteinte d'un petit canal intra-hépatique.

1° C'est ainsi que Finsterer a rapporté des cas de fistules biliaires secondaires à une petite hépatectomie, au cours d'une gastrectomie pour cancer.

2° On a pu rencontrer également des fistules biliaires après intervention pour abcès du foie.

3° Mais nous insisterons surtout sur les fistules biliaires consécutives à la marsupialisation d'un kyste hydatique du foie.

Nous en avons retrouvé trois observations, dont une de Cotte, de Lyon.

Il s'agit de l'ouverture d'un petit canal intra-hépatique dans la cavité du kyste.

Autrefois cette complication était peut-être plus fréquente. Cela tient à ce qu'on opérait les kystes hydatiques moins précocement qu'aujourd'hui. Ils étaient alors souvent infectés, d'où la fréquence plus grande des ulcérations des canaux biliaires. En somme, la cholerragie ne survient après la marsupialisation que parce qu'il y a infection secondaire de la poche.

Au point de vue thérapeutique, la question a été très discutée. Nous en dirons ici quelques mots. Delbet a essayé dans un cas de faire une suture directe du conduit biliaire intéressé. Mauclaire a tamponné la cavité avec un fragment d'épiploon, méthode à retenir quand on ne peut arriver à capitonner la poche. La meilleure solution semble être en effet d'adosser les parois du kyste l'une contre l'autre, après s'être assuré, bien entendu, de la perméabilité de la voie principale. Le lipiodol, même dans ces cas de kyste hydatique, est un bon moyen d'exploration (Cotte).

ANATOMIE PATHOLOGIQUE

1. — Fistule biliaire après cholécystostomie (Fistule vésiculaire).

C'est une fistule labiée.

Le trajet est court :

Sa longueur peut être celle de l'épaisseur de la paroi si l'orifice de la vésicule a été fixé au péritoine, elle peut même être presque inexistante si l'orifice vésiculaire a été fixé à la peau.

On comprend que l'éversement de la muqueuse au pourtour de l'orifice et surtout sa fixation à la paroi abdominale gêne la fermeture spontanée de l'orifice vésiculaire.

Le liquide qui s'écoule de la fistule vésiculaire peut être muqueux, il ne s'agit alors que du produit de sécrétion d'une vésicule exclue par oblitération du canal cystique, le plus souvent due à un calcul. Mais la bile blanche n'est pas toujours muqueuse ; il peut s'agir en effet de liquide séreux voisin du sérum. Celui-ci traverse par dialyse les parois vésiculaires malades et fibreuses, qui, par ailleurs, ne sécrètent plus de mucus. C'est là une variété de bile blanche (Gosset et Lœwy).

Le liquide qui s'écoule d'une fistule vésiculaire peut être parfois purulent, s'il y a processus inflammatoire surajouté, comme cela arrive dans les cas de calcul incarcéré dans la paroi vésiculaire, et passé inaperçu. Mais le plus souvent le liquide écoulé est bilieux.

2. — Fistule biliaire après cholécystectomie ou cholédocotomie (Fistule cholédocienne).

A) Description de la fistule :

L'orifice externe se trouve sur la cicatrice de l'ancienne ligne d'incision, au niveau du drainage. Il peut être situé en dehors de la ligne médiane (Sprengel), parfois avec une éventration (Kehr). Mais l'orifice peut être médian, sus-ombilical, lorsqu'on a pratiqué l'incision médiane.

Trajet : Il est long, allant de la paroi abdominale jusqu'au carrefour. Sa direction est plus ou moins oblique suivant le siège de l'orifice externe. Il est d'abord libre, entouré d'épiploon, puis plonge dans un magma sous-hépatique où de nombreuses adhérences le relient au foie sous lequel il court.

Il est constitué de pièces et de morceaux ; sa paroi est irrégulière, anfractueuse, parfois, mais souvent suffisamment épaisse et résistante. Néanmoins, au fur et à mesure qu'il s'enfonce plus profondément, il devient plus friable, moins individualisé. D'autres fois même, il tombe sur une petite cavité répondant à une ancienne solution de continuité, et c'est à l'extrémité supérieure, puis inférieure, que l'on doit rechercher les deux bouts.

— Le trajet peut être entouré par les adhérences de l'angle colique et du duodénum attirés sous le foie.

— L'orifice interne du trajet siège exceptionnellement sur le moignon du cystique, mais en règle, sur la voie principale, où il se trouve situé : à hauteur du carrefour (s'il s'agit de plaie opératoire au cours de la cholécystectomie), parfois plus bas, là où l'on a pratiqué l'opération de Kehr. D'autres fois, l'orifice interne siège plus haut, sur l'hépatique, ou même dans le hile, ce qui est alors très ennuyeux, car toute tentative d'anastomose bilio-digestive est non seulement aléatoire, mais dangereuse.

L'orifice peut être latéral ou au contraire terminal, par section complète et solution de continuité.

B) Etat des parties :

L'état des parties fait comprendre les grosses difficultés rencontrées au cours des réinterventions :

1° Il faut insister sur le magma d'adhérences sous-hépatiques.

— Il s'explique du fait qu'il y a eu, lors de l'opération antérieure, un barrage résultant du drainage.

— Il s'explique d'autant plus qu'il s'agit de fistule installée depuis plusieurs mois, avec inflammation chronique périphérique.

2° Le premier repère à rechercher est le bord inférieur du foie (Gosset).

3° On peut ensuite rencontrer successivement trois barrages, ou parfois seulement l'un d'eux :

— Le premier barrage est constitué par l'angle colique qui est adhérent parfois à la paroi abdominale ou au lit vésiculaire. Il peut s'y ajouter des adhérences épiploïques, surtout s'il y a une éventration dans la cicatrice.

— Le deuxième barrage rencontré est constitué par le duodénum fixé au hile du foie ou à son pédicule. Parfois même on tombe sur de petits abcès.

— Enfin le troisième barrage est constitué par le bloc d'adhérences qui englobe le pédicule hépatique et où il est parfois difficile de reconnaître : la veine porte et les deux segments de la voie biliaire traumatisée. Enfin, en arrière, le Winslow est souvent oblitéré.

4° Quant à la vésicule, elle est le plus souvent enlevée ; mais, si on la retrouve, elle est rétractée parmi les adhérences et inutilisable pour une dérivation.

5° Le segment inférieur du cholédoque est souvent inabordable, méconnaissable ; si on le retrouve, il est le plus souvent inutilisable, soit que trop distant du bout supérieur, soit que son calibre ne soit terriblement rétréci, soit que sa texture friable empêche toute restauration.

6° On ne trouve donc le plus souvent que le bout supérieur, et l'on sera réduit à une opération de dérivation bilio-digestive. De toute façon, il faut insister sur le mau-

vais état des parois de ce moignon biliaire. Il est fragile, coupant sous le fil, friable, et même infecté, aussi on ne peut le plus souvent y poser des sutures. Ce segment sus-strictural de la voie biliaire est rarement dilaté, dans le cas de fistule biliaire, comme cela arrive dans les rétrécissements cholédociens sans fistule et avec ictère (Mathieu).

Parfois, on ne retrouve qu'un orifice sur la lumière des voies biliaires, il faut alors savoir en profiter pour pratiquer une dérivation sur prothèse caoutchoutée.

7° L'état du foie laisse aussi beaucoup à désirer.

Il s'agit de malades chez qui l'on est antérieurement intervenu, trop tardivement, pour un ictère par rétention.

Il s'agit surtout d'infectés biliaires avec parfois même angiocholite et périhépatite. Il peut même s'ajouter un certain degré de cirrhose.

C'est dire l'importance de la préparation du malade avant de réintervenir pour une fistule biliaire, et de la réserve du pronostic lorsqu'on soupçonne des lésions hépatiques.

— Au total, l'intervention sera difficile, souvent même sérieuse, chez un malade fragile, c'est pourquoi certains chirurgiens préconisent deux nouvelles techniques de dérivation bilio-digestive, beaucoup moins choquantes et nécessitant un minimum de manœuvres : d'une part l'anastomose hépatico-gastrique (ou duodénale) avec prothèse de caoutchouc ; d'autre part la transplantation du trajet fistuleux dans l'estomac.

ÉTUDE CLINIQUE

Mode de début :

1° La fistule biliaire peut succéder au drainage d'une cholédocotomie, l'écoulement ne se tarissant pas après l'ablation du drain, ablation pratiquée habituellement le quinzième ou vingtième jour.

2° Elle peut survenir après une cholécystectomie :

— Très rarement, l'écoulement de bile peut apparaître dès le premier jour ; s'il s'accompagne de décoloration précoce des matières, il faudra craindre une blessure du cholédoque passée inaperçue.

— Plus souvent, il survient vers le troisième ou quatrième jour. Il faut penser, tout d'abord, à la possibilité de résorption du catgut liant le cystique, et, dans ce cas, tout s'arrangera le plus souvent. C'est donc l'évolution qui permettra de dire du fait de la persistance de l'écoulement s'il s'agit de fistule biliaire. Pourtant, un signe pourra parfois, dès le début de cet écoulement, faire prévoir la fistule : c'est la décoloration des matières. Celle-ci traduit l'existence d'un obstacle sur la voie principale, mais il faut connaître la possibilité d'un petit ictère par rétention avec décoloration des matières, survenant peu de jours après l'opération, et qui n'est dû qu'à un processus inflammatoire transitoire autour du fil de ligature sur le cystique (Gosset).

Aspect de la fistule :

— Lorsque la fistule biliaire est définitivement installée, la peau qui l'entoure est parfois plus ou moins altérée.

— L'écoulement biliaire est variable : sa quantité est plus grande si la fistule est totale, que si elle est partielle. On peut en outre apprécier l'aspect de la bile : une bile colorée, fluide, est de bon augure ; une bile claire doit faire craindre l'altération hépatique ; enfin la bile est souvent trouble et infectée.

— Il faut distinguer deux grandes variétés de fistules biliaires post-opératoires :

1° La fistule totale à grand débit, où tout passe par la fistule, où l'obstacle cholédocien est complet et où les matières sont décolorées.

2° La fistule partielle à petit débit, où une partie de la bile passe encore dans l'intestin et où les matières sont colorées.

— Nous ne ferons que citer une variété rare, la fistule muqueuse, qui est toujours vésiculaire.

Complications :

Souvent la fistule biliaire se referme incomplètement et cet arrêt de la dérivation de la bile entraîne une poussée douloureuse, thermique et même ictérique. L'ictère peut également survenir par poussée d'angiocholite ; il est alors variable, intermittent, mais surtout parallèle à la fièvre.

Traitement de ces complications :

Lorsque ces complications surviennent chez un malade dont la fistule biliaire tend à se refermer, il est classique de dilater la fistule avec une laminaire pour assurer de nouveau un bon drainage.

Il faut surtout surveiller la virulence de la bile par des prises à la pipette, pour recherches bactériologiques et inoculation à la souris. S'il y a beaucoup de colibacilles, ou si l'on trouve d'autres germes, c'est une raison majeure pour assurer le drainage, et dilater le trajet, si besoin.

Enfin, les antiseptiques internes sont indiqués :

— Urotropine ou l'hyposulfite de soude. Binet insiste en effet sur le rôle que peut jouer le soufre comme antiseptique des voies biliaires ; Gosset estime que le soufre est

aussi important dans la thérapeutique des voies biliaires que le chlorure de sodium dans l'occlusion.

Etat général :

L'état général s'altère progressivement du fait, d'une part des poussées d'angiocholite, d'autre part du décours de la bile et des troubles de la digestion des graisses qui en résultent.

Diagnostic positif :

— L'exploration du trajet avec une sonde est dangereuse et inutile.

— La simple radiographie ne peut montrer qu'un calcul oublié et encore faut-il qu'il soit imperméable aux rayons.

— Mieux vaut faire une injection lipiodolée suivie de radioscopie. On peut en outre prendre quelques radiographies successives avec un sélecteur de Béclère. Nous reparlerons en détail de l'examen radiographique en étudiant le traitement des fistules biliaires, car il en constitue presque une partie intégrante en posant le diagnostic du siège et de la nature de l'obstacle, ce qui est de toute importance pour les indications.

Diagnostic différentiel :

— Pratiquement, le diagnostic différentiel ne se pose pas en présence d'une fistule biliaire, lorsqu'on connaît l'opération initiale.

— Il ne peut se poser que lorsqu'on ignore tout de l'intervention antérieure ; on conçoit, dans ces cas, l'utilité de la radio lipiodolée, qui pourra préciser la nature de cette fistule : vésiculaire, ou secondaire à une opération comportant l'ablation de la vésicule (c'est-à-dire fistule cholédocienne).

TROUBLES CONSÉCUTIFS A UNE FISTULE BILIAIRE TOTALE ET PERMANENTE

I. — ÉTUDE DES FAITS EXPÉRIMENTAUX ET CLINIQUES

Les troubles consécutifs à une fistule biliaire totale ont été bien mis en évidence par des faits expérimentaux et des faits cliniques. Ceux-ci ont été réunis dans le travail de Sénèque (*Presse Médicale*, n° 33, 25 avril 1928, page 516) et dans celui de Wagensteen (*J. A. M. A.*, 93, oct. 1929, p. 1199).

A. — Faits expérimentaux.

— C'est au physiologiste français Doyon que revient le mérite d'avoir observé pour la première fois ces phénomènes (*Gazette de Médecine et de Chirurgie* du 14 octobre 1900). Il pratiqua sur le chien une résection cholédocienne suivie de ligature et il aboucha la vésicule à la peau. 7 mois après, l'animal ne peut marcher ni se tenir debout, et meurt le dixième mois. L'examen microscopique des os permet de conclure à une ostéomalacie.

— Ce n'est qu'en 1905, que Pawlow fera les mêmes constatations. Il pratiqua une fistule biliaire chez un chien et quelques mois plus tard surviennent des troubles de la station debout et de la marche avec impossibilité de mouvoir l'arrière-train. A l'autopsie on note un ramollissement des os qui se laissent couper au couteau. Ce ramollissement

prédominait au niveau des vertèbres, des côtes, et des os plats.

— En 1907, Looser établit une fistule biliaire chez un chien et chez un autre une fistule pancréatique. Il crut trouver un ramollissement osseux dans les deux cas et il conclut qu'il s'agissait d'une atrophie osseuse au stade terminal d'une fistule biliaire ou pancréatique.

— Depuis, plusieurs faits expérimentaux ont été publiés : nous citerons ceux de Tamman, de Müller, de Dieterich (1925). Tout récemment, en 1931, le Docteur Loewy, Chef du Laboratoire de Chirurgie Expérimentale, à la Clinique Chirurgicale de la Salpêtrière, a publié plusieurs expérimentations fort intéressantes.

Certains expérimentateurs ont employé le procédé classique de section du cholédoque entre deux ligatures, avec abouchement de la vésicule à la peau.

Or, avec ce procédé, le chien peut lécher la bile au niveau de la fistule et l'expérimentation perd toute sa valeur. Il faut en effet qu'il n'y ait aucune trace de bile dans l'intestin. C'est pourquoi, après avoir interrompu le cholédoque, certains ont anastomosé la vésicule à la vessie par l'intermédiaire d'une prothèse (Tamman) ou tout simplement pratiqué une anastomose cholédoco-urétérale (Loewy). Toute la bile se trouve dérivée ainsi dans les urines. On peut également pratiquer une cholédocostomie et recueillir la bile dans un ballon extérieur par un tube de caoutchouc (Rous et Mac Master).

Pour que l'on puisse étudier les troubles engendrés par l'exclusion totale du cours de la bile vers l'intestin, il faut qu'on puisse maintenir en vie les animaux pendant un temps prolongé.

Quel que soit le procédé choisi, plusieurs faits, résultant de cette dérivation totale de la bile chez le chien, ont attiré l'attention des expérimentateurs :

1° Tout d'abord le ramollissement osseux prédomine sur certains os et même certains d'entre eux ne sont que rarement atteints. Les côtes, les vertèbres ainsi que les os plats

sont le siège de prédilection de l'ostéomalacie; les côtes sont aussi flexibles que du cartilage, se courbent facilement. On peut couper au couteau : les côtes et les apophyses transverses. Par contre, les diaphyses seraient beaucoup plus rarement lésées pour Dieterich, et dans ce cas, le radius serait le premier atteint. Il semble cependant que les autres os diaphysaires puissent être touchés par l'ostéoporose. Lœwy a ainsi constaté, au cours d'une expérience, la décalcification intense du fémur avec disparition des travées osseuses.

2° Les fractures spontanées ont aussi intéressé les expérimentateurs. Elles surviennent souvent au niveau des côtes, aux environs de la sixième semaine. La radiographie permet d'en suivre l'évolution et de montrer la difficulté de consolidation. Parfois même toute trace de consolidation osseuse est absente et ce n'est que cinq ou six mois plus tard qu'un cal fibreux apparaît.

3° Tamman ayant analysé quantitativement des cendres squelettiques d'un chien porteur d'une fistule biliaire permanente a pu constater qu'elles étaient très diminuées par rapport à celles d'un chien normal.

4° Mais surtout, un fait intéressant a été signalé par les expérimentateurs : c'est l'hypertrophie des parathyroïdes après fistule biliaire totale et permanente expérimentale. Dieterich l'a signalé au cours d'une expérimentation en 1925, mais sans y attribuer un rôle dans la pathogénie des troubles du métabolisme calcique. Récemment Lœwy, au cours d'une expérimentation de fistule biliaire durant 14 mois, chez un chien, a pu mettre en évidence l'hyperplasie des parathyroïdes. L'examen histologique fut concordant en révélant l'existence d'une hyperplasie considérable des éléments glandulaires avec cellules volumineuses et stroma peu important. Ne se contentant pas de cette constatation, il attribua un rôle important à cette hyperplasie parathyroïdienne dans la pathogénie de l'ostéomalacie.

5° Par ailleurs, on ne peut nier le rapport constant entre

une déperdition prolongée de bile et l'apparition de lésions osseuses. Chaque fois que les expérimentateurs ont fait l'expérience de contrôle de Pawlow, à savoir le rétablissement secondaire du cours de la bile, ou l'ingestion de bile, chaque fois, ils ont assisté à la régression de ces troubles.

6° Buchbinder, par des expérimentations récentes, a bien montré que les troubles ne dépendaient pas de la déperdition de la bile par l'organisme, mais de l'absence de bile dans l'intestin. En pratiquant une section pure et simple du cholédoque, réalisant une jaunisse expérimentale, il vit survenir au bout de trente jours une diminution du calcium sanguin puis vers le soixantième jour une raréfaction osseuse très grande au niveau des os longs; il put constater cette raréfaction par la radio.

7° Enfin, les expérimentateurs ont mis en évidence des lésions intestinales. Il peut s'agir de simples phénomènes congestifs, il peut s'agir également d'un véritable ulcère duodénal. Ces faits ont été mis en valeur par Bolmann, Kapsinov, Berg et Jobling. Plus récemment, en 1931, Lœwy put constater, en réalisant une expérimentation de fistule biliaire totale sur dix chiens, que l'ulcère survenait environ une fois sur trois.

Conclusions :

Les faits sont donc concordants dans leurs grandes lignes au point de vue expérimental :

— Il est établi que le décours complet de la bile hors de l'intestin entraîne des troubles d'ostéomalacie.

— Dans certains cas, on a pu noter une augmentation des parathyroïdes.

— Quant aux troubles de l'état général, ils diffèrent avec les expérimentations : dans certains cas, l'état général a été difficile à maintenir. D'autres fois, il s'est maintenu longtemps sans aucun trouble digestif, c'est ainsi que dans l'expérimentation n° 61 de Lœwy (publiée dans *la Presse Médicale,* 7 nov. 1931), à part les hémorragies intestinales, et malgré la perte totale de bile, le poids avait augmenté

de 5 kilos dans les six premiers mois ; et ce n'est que quatorze mois après le début de la dérivation que survinrent la diminution de l'appétit et l'amaigrissement.

B. — Faits cliniques.

Les observations de faits cliniques sont beaucoup plus rares que les faits expérimentaux. *En* 1890, *Courvoisier* (de Leipzig) parlait déjà d'une malade, qui avait présenté un gros amaigrissement et des troubles sérieux de l'état général, puis était morte dix mois après le début de la fistule biliaire. *En* 1910, *Seidel* apporte deux observations :

— Dans le premier cas, il s'agit d'une femme de 55 ans chez qui on a pratiqué une cholécystostomie pour ictère par rétention de cause mal déterminée. Trois mois après, la fistule persistant toujours, on pratiqua une cholécystoentérostomie. La malade meurt dix-huit jours après l'intervention. L'autopsie montre un calcul de l'ampoule de Vater, mais, fait qui nous intéresse surtout, de grosses lésions osseuses. Le fémur, l'humérus et le tibia droits sont plus mous qu'ordinairement. La moelle est graisseuse. Il y a amincissement de la corticale sur tous les os examinés. Les côtes présentent des traces de fractures multiples. Le tissu spongieux de la colonne vertébrale est plus clair. Au microscope, on note l'existence d'une ostéoporose et l'auteur considère le cas comme différent de l'ostéoporose sénile.

Dans une deuxième observation, Seidel présente une malade de 57 ans chez laquelle persiste une fistule biliaire après cholédocotomie pratiquée en 1905. En 1907, cette malade présente des selles contenant de la graisse, elle est très amaigrie; on voit survenir des douleurs dans les jambes, et la marche est très difficile; on note de la cyphoscoliose. En 1909, après traitement radiothérapique sur la fistule, celle-ci se ferme et le cholédoque paraît redevenir perméable; il survient une grande amélioration. Cette observation serait la traduction clinique de l'expérience de contrôle de

Pawlow sur la régression des troubles dès qu'on rétablit le cours de la bile.

En 1910, *Malcolm* rapporte le cas d'un malade chez lequel, après une cholécystostomie, persistait une fistule totale. Amaigrissement rapide, trois semaines après l'intervention, le pouls faiblit, la mort semble imminente. L'auteur pratique alors une cholécysto-duodénostomie et tout est rentré dans l'ordre.

En 1924, *Leriche* présente une observation intéressante: Un homme s'était fracturé les côtes et la première lombaire en 1908. En 1924, âgé de 46 ans, il est opéré de cholécystectomie et de drainage du cholédoque pendant dix jours. Ces quelques jours de drainage biliaire ont suffi pour réveiller des douleurs intenses au niveau du cal. Leriche opère et trouve au niveau de la partie gauche de la première lombaire des masses d'os assez friables ; il en conclut à un remaniement tout récent dans ce vieux cal et il posa un greffon.

En 1927, *Ross* rapporte le cas d'un homme de 56 ans, chez qui un drainage des voies biliaires pour obstruction non calculeuse du cholédoque a été pratiqué. Une fistule totale persiste. Ce malade a été pris d'une soif de bile telle, qu'il était obligé d'en boire une bouteille retenue à la taille par une ceinture. La moyenne de bile ingérée par jour était d'environ 700 cc. Le malade a engraissé, a repris des forces et a pu se remettre au travail.

En 1928, *Wagensteen* a eu l'occasion d'observer, à l'hôpital de Minneapolis, un cas de fistule biliaire externe. Il s'agit d'une femme de 64 ans, opérée en août 1927 de cholécystostomie. Elle s'affaiblit et présente progressivement un gros amaigrissement ; jusqu'en janvier 1928, elle peut vaquer à ses occupations mais ensuite s'affaiblit tellement qu'elle garde le lit. Treize mois après le début de la fistule, elle a maigri de vingt-quatre kilos ; elle a une véritable aversion pour les graisses et présente même des troubles psychiques. La quantité moyenne de bile éliminée par 24 heures est de 140 cc. A l'examen la malade est très amai-

grie, la peau a perdu son élasticité. L'examen du sang révèle :

Hématies : 4.300.000.

Polynucléaires : 65 %.

Lymphocytes : 35 %.

Calcium du sérum: 10 cgr. pour 1.000, c'est-à-dire normal.

La glycémie est de 1,6.

Les temps de saignement et de coagulation sont normaux.

La radio du rachis et du pelvis permet de noter une ostéoporose marquée.

On fait prendre à la malade des sels biliaires en cachets.

Elle présente des tremblements un mois plus tard; on les attribue à de la tétanie, et l'on prescrit une thérapeutique au chlorure de calcium.

L'état général s'étant amélioré, on décide de réintervenir pour supprimer la fistule, mais la malade meurt cinq jours après l'opération.

Ces faits cliniques, en particulier ceux de Seidel, de Wagensteen, et de Leriche, semblent analogues aux faits expérimentaux que nous avons décrits.

Mais par opposition aux faits expérimentaux, les faits cliniques ne sont pas toujours concordants entre eux.

En effet, à côté de ces cas où le décours total de la bile entraîne des troubles sérieux, certains auteurs ont rapporté des faits cliniques complètement différents:

En 1885, *Bornays* cite des cas où les malades ont augmenté de poids après fistule biliaire; il cite même le cas d'un malade qui aurait joui d'une parfaite santé pendant onze ans.

En 1890, *Mayo-Robson* cite le cas d'un malade présentant une fistule biliaire totale, suivie pendant quinze mois, qui ne présentait ni troubles digestifs ni troubles osseux, où l'état général était bon. Il concluait que l'augmentation de poids n'est pas incompatible avec une absence totale

de bile dans l'intestin. Il notait tout au plus quelques difficultés pour la digestion des graisses.

Plus récemment, en 1921, *Moynihan* rapporte plusieurs cas où l'état général était bien conservé après une fistule biliaire.

La même année, *Balfour et Ross* rapportent plusieurs cas où ils n'ont pas enregistré de troubles, à part l'anémie.

En 1929, *Wagensteen* estime qu'il y a un grand nombre de cas chez lesquels les malades ont continué à jouir d'une parfaite santé en dépit d'une perte totale de bile. Pour cet auteur, la bile ne serait pas essentielle à la vie si l'on règle bien le régime, ce qui est d'autant plus facile, que l'homme est omnivore. Il estime que si l'appétit n'est limité qu'à une partie des aliments, il faut craindre alors des troubles.

En 1933, *Trémolières* présente l'observation d'un homme de 68 ans. Un an après une fistule biliaire totale, le malade jouit d'un appétit parfait, ne maigrit pas et la radio ne montre aucun trouble osseux.

Bref, en résumant, on peut dire qu'un homme peut vivre avec une fistule biliaire assez longtemps, à condition :

— Qu'il n'ait pas d'anorexie, avec dégoût pour certains aliments, d'où inanition relative.

— Que la fistule biliaire ne s'infecte pas.

— Et qu'on lui restitue la vitamine D.

Ces faits sont complètement discordants avec les faits expérimentaux. On sait que si chez l'animal d'expérience une perte *totale* de bile peut temporairement être bien supportée, l'écoulement prolongé de la bile au dehors finit par provoquer l'amaigrissement, puis, plus ou moins rapidement, la mort :

Bider et Schmidt arrivent à garder un chien pendant huit semaines en le nourrissant de pain et de viande (1882).

Plus près de nous, en 1916, Hooper estime que la bile est un facteur vital, nécessaire pour un chien soumis à

n'importe quel régime mixte et qu'il meurt en quelques mois.

En 1922, puis en 1928, Whipple rapporte qu'il est arrivé à garder un an des animaux grâce à une alimentation riche en foie.

En 1931, Lœwy a pu conserver un chien durant quatorze mois, date à laquelle apparurent les premiers troubles de l'état général.

En 1932, Tanaka insiste sur la tolérance d'une fistule biliaire permanente chez un chien.

II. — ÉTUDES DE LABORATOIRE AU COURS DES EXPÉRIMENTATIONS

Nous venons de voir les différents troubles qu'une fistule biliaire totale et permanente peut entraîner avec ceci de particulier, que les troubles ont toujours été plus ou moins retrouvés dans les expérimentations faites chez l'animal, alors que, parmi les faits cliniques rapportés, il y a des cas présentant des troubles sérieux d'amaigrissement, d'anorexie, d'ostéoporose, mais il y a aussi des cas où les troubles sont presque absents.

Les études de laboratoire ont assez d'intérêt :

A. — On a d'abord pratiqué différents dosages dans le sérum sanguin.

1° Dosage du calcium

Certains, comme Buchbinder et Tamman, ont décelé une diminution du calcium sanguin chez le chien expérimenté. Barco, en 1930, a obtenu le même résultat au cours d'une expérimentation.

Mais il semble que le taux du calcium du sérum sanguin ne soit pas en général diminué :

a) chez la malade présentée par Wagensteen, il est de 10 ctgrs p. 1.000, treize mois après le début de la fistule

biliaire ; chez celui de Trémolières, il est de 10 ctgrs, un an après le début de la fistule;

b) il semble qu'il en est de même expérimentalement. Ainsi dans l'expérience de Lœwy (publiée dans *la Presse Médicale,* 7 nov. 1931), le calcium du sang total du chien s'élevait à 58 mmgrs p. 1.000 cc. avant la fistule (normalement le taux du calcium du sang total chez le chien est de 45 à 80 mmgrs p. 1.000 cc.) ; le 4 mai 1931, soit quatorze mois après le début de la fistule, il est de 81 mmgrs.

Ainsi la calcémie resterait la même, malgré la déperdition en calcium subie par l'organisme, grâce à la déperdition du calcium du squelette, qui agit comme réservoir calcique.

2° Dosage du phosphore

Certains expérimentateurs ont eu l'idée de doser le phosphore sanguin. Il est en effet logique de le doser comme le calcium, l'os étant formé de phosphate de chaux.

— Pecco a pu constater, au cours d'expérimentations, la diminution du phosphore dans le sang, le calcium se maintenant normal ; il en résulte une augmentation du rapport Ca/Ph. Cette diminution du phospore est très progressive : dans un premier cas, elle passe de 3 gr. 20 p. 1.000 à 2 gr. 69 au bout de cent quarante jours; dans un deuxième cas, elle passe de 3 gr. 42 p. 1.000 à 2 gr. 66 p. 1.000, au bout de quatre-vingt-dix jours.

3° Dosage du cholestérol

Le dosage du cholestérol dans le sang a été également étudié.

— La plupart des physiologistes pensaient dans leurs travaux, qu'il y avait perte du cholestérol du sérum, cela du fait de l'écoulement de la bile, qui contient du cholestérol en quantité abondante.

— Garside, dans ses expérimentations, ne trouve pas de changement dans le dosage du cholestérol. En outre, il trouve une différence peu marquée entre les chiens porteurs de fistule biliaire simple, et ceux chez qui on a pratiqué, en plus, une cholécystectomie.

— Lœwy (communication personnelle) a pu constater, expérimentalement chez le chien, qu'une perte continuelle de bile, pendant quatorze mois, n'entraîne aucune modification du cholestérol dans le sérum.

4° Etude de la réserve alcaline

Pecco a étudié la réserve alcaline au cours de quatre expérimentations. Il constata : une diminution progressive de la réserve alcaline, une oscillation dans les limites normales du taux du calcium et une diminution du phosphore. Il constata ainsi qu'en volume % :

Premier cas : la réserve alcaline passe de 65,2 à 47,7 — 140 j. après le début de la F. B.

Deuxième cas : la réserve alcaline passe de 61,3 à 40,4 — 160 j. après le début de la F. B.

Troisième cas : la réserve alcaline passe de 60,5 à 39,5 — 90 j. après le début de la F. B.

Quatrième cas : la réserve alcaline passe de 59,5 à 40,4 — 170 j. après le début de la F. B.

B. — Etude de la sécrétion biliaire au cours d'une fistule totale.

— La bile, au fur et à mesure qu'elle s'écoule, perd en quantité et en qualité (Wagensteen).

— Chabrol, Bénard, Bariéty, en traitant une fistule biliaire post-opératoire par plusieurs épreuves de Meltzer-Lyon ont profité du tubage duodénal pour faire des prélèvements. Ils ont ainsi pu établir qu'après un mois de fistule biliaire :

1° L'excrétion *des pigments* contenus dans la bile était sensiblement la même.

2° Par contre, *les sels biliaires* avaient baissé à 6 gr. par litre. Ils étaient remontés à 10 gr., cinq jours après la fermeture de la fistule. C'est une nouvelle preuve expérimentale de la loi de Schiff; la circulation des sels biliaires a un cycle relativement fermé : ils sont excrétés par le foie et conduits par le cholédoque dans l'intestin. Ils sont repris par la veine porte pour retourner au foie qui les ex-

crète de nouveau. On comprend donc que leur taux diminue à la suite d'une fistule biliaire.

3° Le taux de la cholestérine n'a pas varié, dans la bile.

— Trémolières, Thiéry et Fauchet ont étudié la sécrétion biliaire chez un homme (de 68 ans), qui présentait une fistule totale depuis un an. Pour ces auteurs:

1° La quantité de bile sécrétée par vingt-quatre heures est en moyenne de 1.100 cc. Ces chiffres se rapprochent de ceux donnés par Ritter et Brugsch; ils s'écartent par contre de ceux donnés par Wittich (532 cc.), par Bonanni (300 à 500).

2° Rythme de la sécrétion :

a) augmentation du débit deux à trois heures après les repas (influence réflexe sur la sécrétion biliaire);

b) la sécrétion diminuerait la nuit (alors que, pour d'autres auteurs, il y aurait augmentation de l'écoulement biliaire pendant la nuit : du fait de l'arrêt des contractions péristaltiques de l'intestin, il y aurait moins d'aspiration de bile vers le duodénum).

3° Enfin, dans le cas observé par Trémolières, trois éléments gardent un taux constant dans la bile: le cholestérol, les chlorures, les acides et les sels biliaires.

C. — Etude des fèces.

On retrouve, en abondance, des graisses dans les selles :

Classiquement, il y a une proportion de 34 à 44 % de la graisse ingérée et, parmi celle-ci, les selles contiennent 63 % de graisses neutres, c'est-à-dire non digérées.

Dans le cas de Trémolières, 12 à 35 % des graisses seraient même seulement utilisées ; les selles contiendraient donc une quantité encore plus grande de graisses non digérées.

III. — PATHOGÉNIE DES TROUBLES CONSÉCUTIFS A UNE FISTULE TOTALE ET PERMANENTE

I. — Le plus important des troubles rencontrés est celui de la digestion des graisses

Les graisses naturelles sont des mélanges d'éthers neutres formés, avec élimination de trois molécules d'eau, par l'union d'une molécule de glycérine, alcool trivalent, à trois molécules d'acides gras.

Le rôle de la lipase pancréatique est tout d'abord d'émulsionner les graisses; et ce morcellement permet ainsi de multiplier les surfaces de contact avec la lipase. Mais encore, la lipase pancréatique transforme les graisses neutres en leurs éléments constitutifs : glycérine et acides gras. Ce dédoublement a pour but de rendre possible leur absorption.

Mais, d'autre part, si la glycérine est soluble et directement absorbable, il n'en est pas de même des acides gras. Ceux-ci pour être solubles doivent être combinés à des alcalis pour se transformer en savons, solubles dans l'eau. Mais le calcium alimentaire et les alcalis libres dans l'organisme n'y suffiraient pas. C'est pourquoi la bile a le pouvoir, grâce à ses sels, de dissoudre en effet, en présence de trace de soude, une grande quantité d'acides gras (Pflügger).

C'est donc sous forme, d'une part, de solutions (savons dissous dans l'eau ou acides gras dissous dans la bile), d'autre part de glycérine, que les graisses franchissent la barrière intestinale et sont absorbées.

Aussitôt passées dans les chylifères, les graisses se reconstituent, d'où l'aspect lactescent des chylifères.

Quel est le rôle de la bile ?

La bile active considérablement le pouvoir de la lipase dans son rôle d'émulsion (Expériences de Dastre et Claude Bernard), dans sa fonction de dédoublement des graisses neutres (expériences de Carnot et Mauban).

Mais aussi, comme nous l'avons vu, la bile joue un grand rôle dans le phénomène de l'absorption : elle dissout, en présence de soude, une grande partie des acides gras.

L'absence de bile dans l'intestin entraîne donc deux faits essentiels :

1° Très peu de graisses neutres sont dédoublées : ainsi, parmi les graisses retrouvées dans les selles, il y a 63 % de graisses neutres environ.

2° Quant aux graisses qui ont subi le dédoublement, par une lipase peu active, elles sont difficilement absorbées. Les acides gras qui en résultent ne sont plus, en effet, dissous par la bile ; ils se transforment tous en savons.

Il faut donc beaucoup d'alcalis pour neutraliser ces acides gras libres. Le calcium alimentaire et les alcalis libres de l'organisme n'y suffisent pas ; c'est pour cela, que *Müller* émet l'hypothèse que ce besoin de calcium est une cause de la déminéralisation osseuse et de l'ostéomalacie, chez un sujet privé de bile dans l'intestin.

De plus, il y a ainsi un excès de savons dans l'intestin ; or c'est un rôle de la bile, que de favoriser leur dissolution aqueuse, nécessaire à leur absorption. Il s'ensuit qu'une grosse quantité des graisses ingérées est éliminée sous forme de savons. Müller a montré au cours d'une expérimentation, que 78 % des graisses étaient éliminés par l'intestin sous forme de savons.

Ainsi le trouble de digestion des graisses dû à l'absence de bile dans l'intestin entraînerait non seulement l'amaigrissement, mais aussi les trouble osseux.

II. — Trois théories ont été émises pour expliquer l'ostéomalacie, consécutive a une fistule biliaire totale et prolongée : perte de calcium par l'organisme ; absence d'absorption du calcium ; utilisation du calcium de l'organisme et du squelette pour neutraliser une acidose.

1° *La déperdition prolongée de bile détermine une perte de calcium et celle-ci serait à l'origine des troubles ostéomalaciques.*

Si l'on envisage la quantité de calcium éliminée par la bile, elle ne semble pas suffisamment importante pour expliquer une grosse déperdition de l'organisme en calcium. Lœwy a ainsi montré, au cours d'une expérimentation pratiquée sur un chien pendant quatorze mois, que, durant cette période, le calcium éliminé par la bile aurait été de 13 grammes, quantité disproportionnée à la perte subie par le squelette. La bile ne contient pas en effet suffisamment de calcium (200 mmgrs. par litre).

C'est alors que Müller a émis une hypothèse selon laquelle, la perte importante de calcium subie par l'organisme serait due à la mauvaise digestion des graisses et à l'appel de calcium pour former des savons.

2° *La déperdition prolongée de bile entraîne un défaut ou une absence d'absorption du calcium alimentaire. Et l'organisme pour subvenir à ses besoins mobilise le calcium du squelette: d'où ostéomalacie.*

Seyderhelm, Tamman, Baumann, et Takasu, estiment en effet que c'est au défaut d'absorption des graisses contenant la vitamine D, que serait dû le manque d'absorption du calcium alimentaire.

En effet l'organisme perd de la vitamine D au cours d'une fistule biliaire totale permanente :

— Il y a, d'une part, une perte de vitamine D par la bile écoulée, qui en contient dans la cholestérine.

— D'autre part, l'absence de bile dans l'intestin empêchant une bonne digestion des graisses, il y a un défaut d'absorption de la vitamine D, contenue en particulier dans certaines graisses alimentaires.

Or, si l'on reprend les expériences de Mac Collum sur le rachitisme expérimental, ces vitamines D favorisent justement l'absorption du calcium alimentaire.

C'est ainsi que Seifert émit l'hypothèse que la déperdition en calcium par un organisme présentant une fistule biliaire totale, était peut-être due à un défaut d'absorption du calcium du fait d'*avitaminose*.

Reprenant ces idées, Tamman fit des expérimentations

intéressantes chez un chien présentant une fistule biliaire. Il lui injecta, tous les deux jours, 2 cc. d'une solution de cholestérine activée à 3 %. La vitamine D liposoluble n'était pas encore isolée à cette époque (Il s'agit de l'ergostérine qui se trouve à 1/60 % dans la cholestérine et qui, activée par les rayons ultraviolets en vitamine antirachitique, se dénomme Vigantol).

Dans une première série d'expériences, Tamman montre que ce chien ne présente aucune tendance à l'ostéoporose.

Dans une deuxième série d'expériences, il laisse évoluer le chien expérimenté jusqu'au stade d'ostéoporose. Il le traite par la solution de cholestérine activée et les lésions premières rétrocèdent en presque totalité.

Mais dans une troisième série d'expériences, Tamman étudie les faits obtenus par la simple ingestion de bile fraîche de bœuf : l'amélioration est peu nette.

Malgré le traitement par la vitamine D, les selles contenaient encore des savons calcaires. Autrement dit, l'organisme absorbe peut-être de nouveau le calcium alimentaire, grâce à la vitamine D retrouvée, mais les troubles de la digestion des graisses continuent à lui faire perdre du calcium (Müller).

3° *La déperdition prolongée de bile entraîne un état d'acidose, et, du fait du déséquilibre acido-alcalin qui en résulte, on est en droit de se demander si, à la longue, cette acidose n'est pas la raison des modifications osseuses après la fistule biliaire.* Telle est la théorie soutenue par Düttmann : la fistule biliaire entraîne l'acidose, et celle-ci mobilise des dépôts de chaux du squelette. A l'appui de cette théorie, Düttmann déclare, qu'au cours d'une fistule biliaire pratiquée chez un chien, l'urine est plus acide que normalement, mais surtout que malgré l'apport d'alcalins (injections intraveineuses de bicarbonate de soude) l'urine reste acide, car l'organisme appauvri en apport alcalin par l'absence de bile, fixe avidement l'alcali apporté.

Pour cet auteur, l'ostéomalacie serait donc due : à une

perte de chaux par acidose, plus, absence d'absorption du calcium alimentaire par absence de vitamine D absorbée. A l'appui de cette théorie, peut-être pourrait-on essayer l'insuline, comme traitement préventif des troubles osseux, chez un malade présentant une fistule biliaire (Sénèque).

III.— Pathogénie de l'ostéomalacie au cours d'une fistule biliaire totale permanente, en donnant un rôle prépondérant aux parathyroïdes.

Cette hypothèse fort intéressante est soutenue par Lœwy. Elle est la conclusion d'une expérimentation de fistule biliaire totale, qui a pu être suivie quatorze mois, chez un chien.

Certes, Dieterich, au cours d'une expérimentation, avait noté une hypertrophie des parathyroïdes sans y attribuer un rôle.

Depuis l'observation de Mandl, on sait d'autre part que l'hyperplasie des parathyroïdes peut jouer un rôle dans le métabolisme calcique. Il présentait le cas d'un homme, chez qui l'ablation d'un adénome parathyroïdien avait fait régresser une ostéomalacie.

Lœwy, au cours d'une expérimentation de fistule biliaire établie chez un chien depuis quatorze mois (publiée dans *la Presse Méd.*, 7 nov. 1931) put mettre en évidence, anatomiquement et histologiquement, l'hyperplasie des parathyroïdes, concomitantes avec des lésions d'ostéomalacie. C'est à cette occasion qu'il émit l'hypothèse suivante :

Il semble que la sécrétion exagérée de ces parathyroïdes hyperplasiées équivaut à une injection expérimentale d'hormone parathyroïdienne, qui, comme l'ont montré de nombreux auteurs (Greenwald et Gross, Bauer, Aub et Albright), détermine la mobilisation du calcium en réserve dans les épiphyses, la déminéralisation des os et l'ostéomalacie. On comprend alors que ce processus se fasse sans l'intervention des ostéoclastes, et l'auteur insiste sur le fait qu'après son expérimentation, l'examen histologique du

tissu osseux prélevé montrait différents stades de décalcification avec absence complète d'ostéoclastes.

Mais une question se pose : comment une fistule biliaire permanente entraîne-t-elle l'hyperplasie des parathyroïdes ?

On sait qu'au cours d'une fistule biliaire totale et prolongée, il se produit par différents mécanismes une perte du calcium de l'organisme. Il semble que cette déperdition du calcium soit responsable de l'hyperplasie des parathyroïdes. Il en résulte, en effet, une perte du calcium moléculaire, qui produit à son tour un abaissement du seuil du calcium ionique dans le sérum.

Or, il existe également dans le sang l'ion potassium. Normalement dans le sérum, les seuils respectifs de l'ion calcium et de l'ion potassium sont établis de façon à pouvoir équilibrer l'influence opposée qu'ont ces deux substances au point de vue de la croissance cellulaire.

Lœb (*Am. J. of Physiol.*, 1901, t. V, p. 362), dans ses expériences, a montré que l'ion potassium est un excitant de la croissance cellulaire, tandis que l'ion calcium est un inhibiteur.

On conçoit donc que l'abaissement du seuil du calcium ionique dans le sérum, entraîne un déséquilibre entre le rôle inhibiteur, joué par l'ion calcium, et le rôle excitant de la croissance cellulaire, joué par l'ion potassium.

La partie hypothétique de l'interprétation de Lœwy consiste à supposer que les parathyroïdes sont les plus sensibles, parmi les tissus de l'organisme, à l'influence de ce déséquilibre ionique.

Ainsi la déperdition de calcium par l'organisme entraînerait une hypertrophie des parathyroïdes. Marine, dans ses expériences (*Proc. Soc. Exper. Biol. and Med.*, t. XI, p. 117), a montré que de jeunes animaux, soumis à un régime pauvre en calcium, présentaient une hypertrophie des parathyroïdes.

En résumé, cette explication pathogénique de Lœwy, sur l'ostéomalacie au cours d'une fistule biliaire, peut se

traduire ainsi : au cours d'une déperdition prolongée de bile, il se produit par différents mécanismes une perte du calcium moléculaire et un déséquilibre ionique du sérum, qui paraît être la cause de l'hyperplasie des parathyroïdes. La sécrétion exagérée des parathyroïdes entraîne la mobilisation du calcium bloqué dans les épiphyses, puis l'ostéomalacie. Cette décalcification se produit sans l'intervention d'ostéoclastes.

IV. — Pathogénie de l'ulcère duodénal chez le chien après fistule biliaire totale

Kapsinov, Berg, et Jobling, avaient déjà produit des ulcères duodénaux par dérivation de la bile à l'extérieur. Lœwy, en 1931, fit une série de dix expérimentations (*Bull. et Mém. Soc. Nat. de Chir.*, 20 mai 1931), et il put conclure que l'absence de bile dans l'intestin entraînait, une fois sur trois, un ulcus duodénal, et dans d'autres cas, une simple congestion muqueuse vérifiée histologiquement. L'ulcus apparaît toujours dans les premiers centimètres du duodénum; il n'y a aucune lésion artérielle au voisinage, ce qui est contre la thrombose vasculaire (Lœwy). Il semble qu'il faille expliquer autrement la formation de l'ulcus duodénal dans ces cas : soit par défaut de neutralisation par la bile de l'acidité du suc gastrique, soit, comme le pense Berg, par absence de protection de la muqueuse par le mucus de la bile; ainsi s'expliquerait l'action corrosive du chyme gastrique et surtout la friction traumatisante des particules alimentaires (Mac Cann et Morton).

Quelle que soit la pathogénie de l'ulcère obtenu, il est un fait important, c'est la possibilité de formation d'ulcère duodénal chez des malades présentant une fistule biliaire.

V. — Pathogénie des hémorragies intestinales

Divers expérimentateurs ont noté l'existence d'hémorragies intestinales au cours de fistule biliaire totale, chez le chien.

Comment peut-on les expliquer ?

— Tout d'abord, du fait de la possibilité d'ulcus duodénal.

— Mais chez des chiens porteurs de fistule biliaire on a constaté des hémorragies intestinales, sans qu'il y ait d'ulcère (Lœwy), par simple congestion de la muqueuse.

— Pour Heller, ces hémorragies seraient dues à des troubles de la coagulation du sang.

VI. — Pathogénie de l'anémie

On a pu constater parfois l'existence d'anémie chez des malades présentant une fistule biliaire (Wagensteen).

On a pu également en constater chez le chien expérimenté (Baumann et Tamman).

Cependant cette anémie est loin d'être constante. Loewy, après une dérivation biliaire chez un chien, n'a pas observé d'anémie après quatorze mois (communication personnelle).

De toute façon, comment peut-on expliquer une anémie après une fistule biliaire totale et prolongée :

1° Elle s'explique lorsqu'il y a du mœlena (ulcus duodénal ou simples lésions congestives) ;

2° Les auteurs japonais, avec Takasu, estiment que la bile entraîne peut-être avec elle une substance nécessaire à la régénération du sang, ou bien que l'absence de bile dans l'intestin empêche peut-être l'absorption d'une substance qui serait nécessaire à la formation du sang.

3° Tamman estime que la perte de vitamine D et les troubles du métabolisme du calcium peuvent être responsables non seulement de l'ostéoporose, mais aussi de l'anémie. C'est ainsi qu'il a étudié l'ingestion de bile hétérogène, dans la prévention de l'anémie, après fistule biliaire.

Deux auteurs japonais (Watanabe et Kinoschita) ont même étudié l'effet de l'ergosterol irradié sur l'anémie consécutive à une fistule biliaire.

VII. — Divers auteurs ont émis des opinions différentes au point de vue des troubles de la coagulation du sang, au cours d'une dérivation totale du cours de la bile, hors de l'intestin.

Heller cite le cas d'une malade qui a été réopérée pour une fistule datant de sept mois. Elle a fait une grosse hémorragie après l'intervention. Le temps de coagulation était très allongé; puis la fistule s'est complètement fermée, et deux mois après cette fermeture, le temps de coagulation était redevenu normal. Pour cet auteur, il pourrait y avoir allongement du temps de coagulation, en dehors de toute insuffisance hépatique, due uniquement à l'absence de bile dans l'intestin. Ce trouble surviendrait assez tardivement, précédant les premiers signes d'ostéoporose, et ne serait pas toujours associé à de l'anémie. Il en conclut la nécessité de prendre le temps de coagulation lorsqu'on veut réintervenir pour une fistule biliaire, même s'il n'y a pas de signes d'insuffisance hépatique, même s'il n'y a pas d'anémie; estimant que la pathogénie de ce trouble de coagulation serait due uniquement à l'absence de bile dans l'intestin, il conseille, comme traitement, l'ingestion de bile fraîche hétérogène.

Mais ces troubles de la coagulation ont été rarement rencontrés, peut-être parce que, comme le dit Heller, ils surviennent très tardivement, lorsque la fistule biliaire est installée depuis longtemps.

Wagensteen, dans une observation chez l'homme, a trouvé un temps de coagulation normal (10 ctgr. pour 1000) treize mois après le début d'une fistule biliaire.

Après quinze mois, chez un chien porteur de fistule biliaire : le temps de coagulation n'avait pas varié (Loewy, communication personnelle) ; en outre le taux de la fibrine du sang total n'avait pas changé.

VIII. — Comment peuvent s'expliquer l'amaigrissement, l'altération générale que l'on peut trouver a la suite d'une fistule biliaire.

Il semble qu'il faille invoquer : les troubles de la digestion des graisses, d'où insuffisance d'absorption; l'aversion pour les graisses; enfin l'insuffisance de vitamine D. Mais il faut aussi tenir compte de l'infection secondaire de la fistule.

IX. — Certains auteurs ont cité l'existence de tétanie au cours de l'expérimentation chez le chien (Heymann), mais cela semble exceptionnel.

X. — Boeminghaus a insisté sur les troubles psychiques qui peuvent survenir chez des malades présentant une fistule biliaire. Il émet l'hypothèse qu'il s'agit de psychose d'intoxication, l'absence de bile dans l'intestin empêchant la dissociation de certaines substances toxiques qui ainsi pénétreraient dans la circulation.

TRAITEMENT
DES
FISTULES BILIAIRES EXTERNES
POST-OPÉRATOIRES

L'évolution fatale vers laquelle s'achemine un malade présentant une fistule biliaire persistante montre l'intérêt de son traitement. L'indication du traitement n'est donc pas posée du fait de l'état cholémique qui n'est jamais très prononcé et qui ne se produit que par moment, lorsqu'il y a rétention dans la fistule, mais du fait des troubles sérieux, au point de vue du métabolisme calcique en particulier, qu'entraînerait la persistance de la fistule.

Dans le traitement des fistules biliaires post-opératoires, il faut envisager deux cas :

— *Dans un premier cas,* la fistule biliaire est secondaire à une cholécystostomie : la conduite à tenir est bien particulière, et en général facile.

— *Dans un deuxième cas,* la fistule biliaire est secondaire à une cholécystectomie ou à une cholédocotomie : les indications sont toutes différentes. C'est d'ailleurs le cas le plus fréquent et qui pose le problème le plus difficile mais aussi le plus intéressant. Nous envisagerons donc, dans le traitement des fistules biliaires post-opératoires : une première, puis une deuxième partie où nous étudierons le traitement qu'il est judicieux d'opposer à ces deux groupes de fistules.

PREMIÈRE PARTIE

Traitement des fistules biliaires après cholécystostomie

Il faut d'abord considérer les différentes variétés de fistules vésiculaires. On peut en effet en tirer des conclusions pour expliquer leur pathogénie et y opposer un traitement adéquat.

Il existe trois variétés de fistules vésiculaires : la fistule muqueuse, la fistule totale et la fistule partielle.

***

— Nous éliminerons rapidement la FISTULE VÉSICULAIRE MUQUEUSE, qui se rencontre bien rarement.

— Le liquide qui s'en écoule est nettement muqueux ou parfois muco-purulent par infection surajoutée. Il peut être également séreux dans le cas d'hydropisie vésiculaire. Il s'agit presque toujours de calcul du cystique avec exclusion vésiculaire. Il peut s'agir plus rarement d'une vésicule de stase avec hypersécrétion.

— L'indication de l'ablation de la vésicule est tellement nette dans ces cas que l'on peut se passer d'un examen radiographique. Cependant une injection lipiodolée, en ne présentant aucun danger, pourrait alors montrer une vésicule qui se laisse remplir d'une façon exagérée ou qui même se laisse distendre du fait de l'existence d'un calcul du cystique. On pourrait donc affirmer ainsi l'exclusion de la vésicule et préciser le siège du calcul. Dans d'autres cas la radioscopie lipiodolée permettrait de constater que le lipiodol n'avance dans le cystique que très doucement, très péniblement, et que la vésicule ne se vide qu'au bout de 3/4 d'heure environ, témoignant ainsi l'existence d'une vésicule de stase.

La conduite à tenir sera de toute façon la même : il faut en effet dans ces cas pratiquer la CHOLÉCYSTECTOMIE.

***

— Dans d'autres cas, la FISTULE VÉSICULAIRE EST TOTALE, toute la bile passant par la fistule et les selles étant complètement décolorées. Cette éventualité est également rare.

On peut en conclure sans aucun doute qu'il y a sûrement un obstacle de la voie principale. Il est indiqué dans ces cas de pratiquer une radio lipiodolée pour préciser la nature et le siège de cet obstacle. Il est en effet intéressant de pouvoir préciser la nature de cet obstacle avant d'opérer, les indications étant différentes pour le calcul et le rétrécissement.

Il faut considérer la conduite à tenir de la façon suivante:

a) Si l'on précise l'existence d'un calcul, il faut pratiquer son ABLATION le plus tôt possible;

b) Si l'on précise l'existence d'un rétrécissement, il faut au contraire savoir attendre; on peut suivre l'évolution de ce rétrécissement par des injections successives de lipiodol et l'on est parfois surpris de le voir rétrocéder par la simple continuation du drainage des voies biliaires. Cependant, si au bout de deux ou trois mois, aucune rétrocession ne survient, il faut alors réintervenir pour pratiquer une dérivation. La plus simple de toutes les dérivations est alors indiquée : la CHOLÉCYSTOGASTROSTOMIE.

***

Mais, dans la plupart des cas, la FISTULE VÉSICULAIRE EST PARTIELLE, une partie importante de bile cheminant vers l'intestin et colorant les selles.

C'est le cas le plus fréquent de fistule vésiculaire, c'est celui qui soulève parfois des problèmes intéressants, et c'est de cette variété de fistule vésiculaire partielle dont nous parlerons surtout.

1) TOUT D'ABORD PEUT-ON, DANS CES CAS, CONCLURE QUE LA VOIE PRINCIPALE NE PRÉSENTE PAS D'OBSTACLE ?

Il est certain que des selles complètement décolorées suffisent pour affirmer l'imperméabilité de la voie biliaire commune. Par contre en présence de selles colorées on ne peut affirmer qu'il n'y a pas d'obstacle. Si ce facteur en effet est en faveur de la perméabilité de la voie biliaire, ce n'est pas un facteur de critérium absolu.

Un obstacle (calcul ou rétrécissement) peut laisser passer une partie de la bile vers l'intestin, n'obstruant pas complètement le cholédoque, soit que le calcul ne soit pas suffisamment gros, soit que le rétrécissement ait rétrocédé par le fait du drainage.

Ainsi lorsqu'on est en présence d'une fistule partielle, avec selles colorées, il peut donc y avoir un obstacle de la voie principale.

2) Un deuxième point est fort important.

Il réside en ce fait, que la persistance d'une fistule vésiculaire partielle n'exige pas fatalement un obstacle de la voie biliaire commune. La fistule vésiculaire est en effet bien particulière au point de vue anatomo-pathologique. Le trajet fistuleux est réduit à sa plus simple expression, il traverse la paroi abdominale pour atteindre la vésicule qui y est adhérente. C'est même pour ainsi dire une fistule labiée, dont les lèvres muqueuses sont fixées directement à la paroi, parfois même directement à la peau. Il s'ensuit du fait de l'éversement de la muqueuse d'une part, de sa fixation à la paroi d'autre part, une difficulté de cicatrisation muco-muqueuse de l'orifice, après l'ablation du petit drain de drainage. C'est là une cause très fréquente de fistule biliaire après cholécystostomie. C'est pour cela que la première idée qui vient à l'esprit est d'essayer tout d'abord la fermeture de cette fistule. Le traitement est alors simple: il consiste à fermer l'orifice par un procédé extra-péritonéal. Mais encore faut-il s'être assuré de la perméabilité de la voie principale. Ce n'est seulement qu'après avoir pris cette précaution que l'on est en droit de fermer.

Conclusion

— Une fistule vésiculaire partielle peut donc être due :

— Soit à une difficulté de cicatrisation;

— Soit à un obstacle insuffisant pour entraîner une rétention totale avec décoloration des selles, mais suffisant pour être responsable de la fistule biliaire et pour engendrer des troubles sérieux si l'on tentait de la fermer.

Quel peut être cet obstacle ?

— Exceptionnellement il s'agit d'un calcul oublié du cystique ou du cholédoque.

— Beaucoup plus souvent il s'agit d'un rétrécissement inflammatoire, qu'il s'agisse soit de cholédocite sténosante, soit de rétrécissement extrinsèque par péri-cholédocite ou pancréatite chronique.

— Il faut aussi penser à la possibilité de deux troubles physio-pathologiques responsables parfois de la persistance de la fistule vésiculaire et sur lesquels ont beaucoup insisté Bérard et Mallet-Guy (de Lyon). Ce sont d'une part la vésicule de stase, et d'autre part l'incontractilité définitive du cholédoque, due à des lésions pariétales de cholédocite scléreuse.

***

Nous étudierons donc les indications et le traitement des fistules vésiculaires partielles dans trois cas bien particuliers :

— *Dans un premier cas :* nous envisagerons les fistules où le seul responsable est l'absence de cicatrisation.

— *Dans un deuxième cas :* nous envisagerons les fistules dues à un obstacle sur la voie principale (calcul ou rétrécissement).

— *Dans un troisième cas :* nous étudierons enfin les fistules dont la persistance est expliquée par deux troubles physio-pathologiques bien spéciaux.

Premier cas.

La fistule vésiculaire partielle est due à une simple difficulté de cicatrisation.

— En présence d'une fistule vésiculaire secondaire à une cholécystostomie que faut-il faire ?

Tout d'abord essayer la fermeture pure et simple de la fistule. Mais encore faut-il ne pas oublier évidemment de s'assurer de la perméabilité de la voie biliaire principale, même si la fistule est partielle, les selles étant colorées.

— Cela n'est pas encore suffisant, notre Maître, le Professeur Gosset, insiste sur le fait qu'il ne faut jamais fermer une cholécystostomie avant d'avoir pratiqué un examen bactériologique de la bile. Même dans les cas favorables, où il n'y a pas de température, un prélèvement doit être pratiqué au niveau de l'écoulement biliaire, dès la sortie du trajet fistuleux. Si l'on trouve des colibacilles en trop grande quantité ou d'autres germes, c'est une contre-indication absolue à la fermeture de la fistule. Enfin toujours et dans tous les cas, donner au malade des antiseptiques internes (uroformine, hyposulfite de soude). Cette précaution étant prise au point de vue de la septicité biliaire, alors seulement faut-il élucider la question de la perméabilité de la voie principale.

— Comment peut-on se rendre compte de cette perméabilité ? Le moyen le plus simple consiste à obturer temporairement le trajet fistuleux.

Il suffit pour cela de mettre un fausset sur la sonde de cholécystostomie afin d'arrêter d'une façon hermétique le décours de la bile vers l'extérieur. L'expérience du bouchon de Kehr est analogue, elle consiste à boucher directement l'ouverture de la fistule à l'aide d'un bouchon en bois ou d'une petite cheville entourée de gaze. Il est encore plus simple d'utiliser une laminaire (Gosset). On peut alors aisément constater si le malade, malgré la suppression de sa fistule, continue à se bien porter. S'il présente au contraire quelques troubles (poussées douloureuses et thermiques) cessant immédiatement après l'ablation du fausset, et la reprise du cours de la bile vers l'extérieur, il s'agit vraisemblablement d'un obstacle. Ce procédé est simple : on peut toujours y adjoindre un simple contrôle radiologique pour éliminer avec plus de sécurité la possibilité de calcul.

D'autres chirurgiens, par contre, préfèrent pratiquer une injection lipiodolée suivie de radioscopie. Pour eux cet examen devrait être systématique avant de refermer une fistule vésiculaire. Il semble qu'il soit préférable d'essayer d'abord le procédé du fausset. Rarement il est vrai, mais

parfois cependant, l'injection lipiodolée peut donner quelques troubles; il serait alors ennuyeux de l'avoir pratiquée, s'il n'y a pas d'obstacle, car ce fait pouvait être tranché par la simple obturation temporaire.

Ce n'est donc que dans le cas où la fermeture temporaire de la fistule déclenche des crises douloureuses et des accès fébriles (la fistule, bien que partielle, étant due à un obstacle sur la voie principale), que l'emploi de la radioscopie lipiodolée devient judicieux pour préciser le siège et la nature de l'obstacle.

D'autre part, les chirurgiens lyonnais estiment que grâce à cette radio lipiodolée on peut éliminer deux causes physiologiques de la persistance de cette fistule vésiculaire, et qu'il est important d'écarter ces deux facteurs avant de fermer une fistule qui ne se cicatrise pas spontanément. En effet, l'une de ces causes physiologiques (vésicule de stase ou vésicule intolérante) étant responsable, fermer la fistule dans ces cas, ce serait faire réapparaître à coup sûr les troubles qui ont indiqué la cholécystostomie.

Conclusions :

Donc, avant de fermer une fistule vésiculaire :

1) S'assurer que les matières ne soient pas décolorées.

2) S'assurer que la bile soit redevenue claire et que toute température soit tombée.

3) Faire un examen bactériologique de la bile.

4) Essayer la fermeture transitoire de la fistule avec un fausset.

— Si aucun trouble ne se produit, cela suffit seul, à autoriser la fermeture définitive.

— Si elle entraîne des troubles, il faut faire une radio lipiodolée pour préciser l'obstacle : calcul, rétrécissement ou troubles physiologiques.

Comment va-t-on fermer la fistule ?

— La fermeture de la fistule vésiculaire se fera par une technique intra-pariétale, et extra-péritonéale.

Il ne faut pas faire, autant que possible, de cholécystectomie, car s'il y a récidive de pancréatite chronique, la vé-

sicule biliaire est là derrière la cicatrice, et une nouvelle cholécystostomie sera toujours possible; on pourra même se servir de la vésicule pour pratiquer secondairement une cholécystogastrostomie.

Technique de fermeture

Elle est simple : incision passant sur l'ancienne cicatrice et circonscrivant l'orifice cutané de la fistule. Dissection du petit trajet intra-pariétal en restant strictement extra-péritonéal. Ce trajet est en réalité constitué par une collerette de muqueuse vésiculaire. On résèque ce petit trajet sans ouvrir le péritoine et dans la paroi on ferme au catgut l'orifice vésiculaire ainsi avivé. Suture de la peau par dessus. Nous avons retrouvé dans les comptes-rendus opératoires de la clinique chirurgicale de la Salpêtrière, depuis 1924, 5 cas de fermetures secondaires pour fistule vésiculaire, après cholécystostomie pratiquée, en dehors de toute lithiase, pour pancréatite chronique ou cholédocite. Nous avons trouvé par ailleurs une observation de Costantini rapportée au congrès de Chirurgie, de 1923.

Deuxième cas.

La fistule vésiculaire partielle est due à un obstacle sur les voies biliaires.

A) Comment se peut-il qu'il persiste un obstacle sur la voie biliaire après cholécystostomie.

La cholécystostomie était la grande cause des fistules biliaires, il y a une vingtaine d'années, quand on faisait systématiquement cette intervention dans le traitement de la lithiase. Mais actuellement, alors que les indications de la cholécystostomie pour lithiase sont très restreintes, d'autres raisons expliquent qu'il puisse rester un obstacle sur la voie principale après cette intervention. Ces raisons dépendent d'ailleurs des indications, admises aujourd'hui, de la cholécystostomie.

— A part les cas où elle a pu être pratiquée pour une angiocholite ou une cholécystite aiguë, la cholécystostomie

a été faite, en effet le plus souvent, chez un malade que l'on a opéré pour un syndrome pseudo-lithiasique, avec : ictère par rétention, température, douleur, décoloration des matières. Au cours de l'intervention : on n'a pas trouvé de calculs dans la vésicule, la palpation minutieuse du cholédoque et de la région vatérienne ont permis d'affirmer l'absence de calculs; parfois la tête du pancréas était augmentée de volume, très indurée, et l'on a dit pancréatite chronique. Souvent même on n'a pu affirmer la pancréatite chronique, on est resté sur le diagnostic hésitant de cholédocite ou de spasme du sphincter d'Oddi et l'on a pratiqué la cholécystostomie.

— Cette mesure est d'ailleurs pleinement justifiée :

1° On sait en effet qu'une PANCRÉATITE CHRONIQUE ayant déterminé un ictère franc par rétention peut guérir simplement par une dérivation biliaire.

— Quénu avait bien mis cette opinion en valeur en rapportant une observation fort intéressante à la Société nationale de Chirurgie, séance du 20 juillet 1919 :

Une femme de 45 ans, infirmière du service, présente brusquement un ictère par rétention ; en le suivant on constate qu'il est variable avec poussées, et l'on diagnostique calcul du cholédoque. A l'intervention, on ne trouve aucun calcul, le pancréas est induré; on pratique une cholécystostomie et par ce simple drainage tout s'arrange.

— Nous trouvons dans les comptes-rendus de la Clinique Chirurgicale de la Salpétrière, plusieurs observations analogues, dont plusieurs cas opérés par Gosset et cités dans la thèse de Lubin, en 1926.

2° Charrier et Thalheimer, dans un travail qu'ils ont publié en 1929 sur les CHOLÉDOCITES (*Archives des maladies de l'Appareil digestif,* tome XIX), ont bien montré qu'à côté de la pancréatite chronique, la cholédocite pouvait réaliser, à elle seule, un syndrome d'ictère par rétention simulant en tout point le calcul du cholédoque : les poussées d'ictère et de décoloration des matières, s'expliquant par des poussées concomitantes d'œdème de la paroi cholédocienne réa-

lisant ainsi une obstruction totale. Peut-être y aurait-il moins de température dans la cholédocite que dans le calcul du cholédoque, mais ce sont là des nuances qu'il est plus facile de préciser après l'opération, lorsqu'on n'a pas trouvé de calculs. Les auteurs ont pu réunir une vingtaine d'observations.

— Dès 1908 le Rapport de A. Gosset, au Congrès Français de Chirurgie, signale l'intérêt de l'« angiocholite sténosante ».

En 1927, Villard et Duclos (de Lyon), dans leur travail sur « le résultat des interventions sur les voies biliaires » rapportent des observations de cholédocite sténosante.

Quelle peut être l'origine de cette cholédocite ?

— Elle peut survenir sur un terrain lithiasique par suite d'ulcération ou d'infection.

— Mais il peut s'agir de cholédocite inflammatoire autonome en dehors de toute lithiase.

En 1923, Paul Mathieu, dans son rapport au Congrès de Chirurgie, décrit même une forme spéciale de rétrécissement inflammatoire sous le nom d'« hépato-cholédocite sténosante généralisée ».

Plus tard, Charrier et Thalheimer ont décrit des cholédocites sténosantes analogues, en précisant qu'elles ne pouvaient pas seulement être limitées à un petit segment du cholédoque mais aussi être très étendues. Ils ont insisté en outre sur l'utilité du drainage des voies biliaires pour agir avant le stade de cholédocite scléreuse. Si l'on opère à temps ces malades on pourra voir rétrocéder la cholédocite sténosante après drainage et obtenir une guérison définitive.

Conclusion :

— Il y a donc des cas où la cholécystostomie peut donner un bon résultat après une pancréatite chronique ou une cholédocite sténosante, laissant tout au plus une fistule pariétale à fermer, le cours des voies biliaires étant rétabli du fait de leur mise au repos.

— Mais il y a aussi des cas où cette fistule vésiculaire persiste du fait d'un obstacle :

1° Ce peut être la persistance de la pancréatite chronique ou de la cholédocite sténosante qui n'ont pas encore rétrocédé ou qui ne rétrocéderont pas, véritables séquelles.

2° Ce peut être un calcul oublié. On conçoit que cela puisse arriver parfois, malgré une exploration minutieuse, chez un malade présentant une grosse périviscérite.

— Mais insistons sur le fait qu'étant donné les indications de la cholécystostomie, il s'agit presque toujours d'un rétrécissement inflammatoire et presque jamais d'un calcul oublié.

B) Quelle est la conduite a tenir lorsque la fistule vésiculaire s'accompagne d'obstacle sur la voie principale ?

Tout d'abord, avant de réintervenir pour lever l'obstacle, il vaut mieux comme le conseille Cotte pratiquer une injection lipiodolée et des radios successives pour en préciser la nature.

Dans un premier cas, le plus fréquent, ce peut être un rétrécissement cholédocien comme le montre le trajet lipiodolé, qui brusquement, sans transition, se trouve aplati. Il faut dans ces cas savoir attendre, car souvent le rétrécissement rétrocédera tardivement avec la pancréatite, en prolongeant le drainage.

Dans un deuxième cas, plus rare, il s'agit d'un calcul oublié : il faut procéder à son ablation.

C) Lorsqu'on réintervient, quelle est la technique a employer ?

— Si anesthésie générale : jamais de chloroforme. L'éther est indiqué.

— On peut faire une rachi, ou une loco-régionale.

— Incision suivant l'ancienne cicatrice circonscrivant l'orifice fistuleux.

— On pénètre dans l'abdomen en péritoine libre en dehors du trajet; on libère souvent des adhérences épiploï-

ques; le doigt introduit dans la cavité abdominale sent alors la vésicule biliaire adhérente par son fond à la paroi abdominale. On la libère et on la détache de la paroi, après avoir pris soin de poser préventivement une pince sur son fond afin d'obturer la brèche vésiculaire qui va en résulter.

Deux cas peuvent se présenter :

— Tantôt, sur le diagnostic précis de la radio lipiodolée, on part pour l'ablation d'un calcul oublié.

— Tantôt on porte le diagnostic de rétrécissement définitif, et on part pour établir une dérivation vésiculo-digestive.

1er CAS : ON EST PARTI POUR ENLEVER UN CALCUL OUBLIÉ :

On palpe le col vésiculaire, le cystique et le cholédoque:

a) Si l'on trouve un calcul du cystique on le refoule avec une pince vers la vésicule, on lie le cystique au-dessous, et l'on termine par une CHOLÉCYSTECTOMIE, réalisant à la fois l'ablation du calcul et la cure de la fistule.

b) Si l'on trouve un calcul dans le cholédoque, on pratique une CHOLÉDOCOTOMIE et on termine par une CHOLÉCYSTECTOMIE pour supprimer la fistule vésiculaire.

c) Parfois, on ne peut trouver de calcul, soit qu'il y ait eu erreur d'interprétation radiographique, soit que le calcul se trouve dissimulé par un gros bloc d'adhérences, ce qui peut se présenter pour un calcul rétro-pancréatique ou de l'ampoule (Tixier).

Il faut alors pratiquer une dérivation, par cholécystogastrostomie.

2me CAS : ON A FAIT RADIOLOGIQUEMENT LE DIAGNOSTIC DE RÉTRÉCISSEMENT DU CHOLÉDOQUE PAR PANCRÉATITE OU PAR CHOLÉDOCITE.

Malgré l'attente, celui-ci ne se débloque pas. Au bout de deux à trois mois, on est en droit de penser qu'il s'agit de rétrécissement définitif, véritable séquelle.

a) L'indication qui se pose dans ces cas est la CHOLÉCYSTOGASTROSTOMIE.

La technique de cette opération, telle que la pratique le

Professeur Gosset, a été bien décrite dans la thèse de Lubin, en 1926. Nous avons retrouvé, comme observations de malades opérés dans ces conditions *après fistule vésiculaire :*

— 2 cas opérés par Gosset (cités dans la thèse de Lubin).

— 2 cas, l'un de Petit-Dutaillis, l'autre de Loewy (comptes-rendus de la Clinique Chirurgicale de la Salpétrière).

— 1 cas de Costantini rapporté au Congrès de Chirurgie, de 1923.

Tous ces malades ont guéri.

Nous ajouterons, que c'est justement dans ces cas de fistule vésiculaire, que se pose sans discussion la cholécysto-gastrostomie, lorsqu'on veut faire une opération de dérivation. C'est en effet la plus simple de toutes, mais encore faut-il qu'elle soit réalisable, or, dans ces cas, il y a juste une adhérence de la vésicule à la paroi, le reste de la région sous-hépatique est souvent libre; la vésicule ne présente pas de grosses lésions inflammatoires comme dans les vésicules lithiasiques. Elle n'est donc pas rétractée, et peut être facilement amenée à l'estomac. On est à peu près sûr de la perméabilité du cystique puisque la fistule vésiculaire fonctionnait bien. Néanmoins on peut encore s'en assurer en opérant.

b) Peut-on proposer d'autres dérivations en présence d'une fistule vésiculaire ?

Puisque la cholécystogastrostomie est faisable et qu'elle donne d'excellents résultats, il n'y a aucun intérêt à faire une dérivation beaucoup plus compliquée en anastomosant le cholédoque au tube digestif. Cette intervention ne sera donc indiquée que dans les cas rares où la vésicule est atteinte.

On pourrait discuter au sujet du point d'anastomose sur le tube digestif; certains ont proposé la cholécysto-entérostomie, car l'intestin se laisse plus facilement amener à la vésicule que l'estomac. Béhurel sans sa thèse, en 1906, rapporte trois cas après fistule biliaire. On a proposé l'exclusion en Y d'une anse intestinale pour éviter l'infection

intestinale (Dahl et Monprofit). Mais l'anastomose de la vésicule à l'intestin grêle est dangereuse, car celui-ci est mobile et tire sur les sutures.

Cependant on peut pratiquer une cholécysto-duodénostomie lorsque le fond vésiculaire se trouve presque au contact du duodénum.

Troisième cas.

La fistule vésiculaire post-opératoire est due à un trouble physio-pathologique des voies biliaires.

Ces troubles ont été bien décrits dans un travail publié par Bérard et Mallet-Guy, dans la *Revue de Chirurgie* (t. 67, 1929). Tout récemment ces auteurs ont publié un travail plus complet sur « L'exploration des voies biliaires et la chirurgie » (Masson, 1933).

Mais c'est en présentant deux observations intéressantes dans le *Lyon Chirurgical* (juillet-août, 1930) que Patel, Mallet-Guy et Goullioud ont montré le rôle que pouvait jouer la physio-pathologie des voies biliaires en présence d'une fistule vésiculaire.

Ils insistent sur le fait que l'imperméabilité du cholédoque n'est pas l'unique cause de la persistance de cette fistule, et montrent que deux autres facteurs peuvent jouer : d'une part les troubles d'évacuation du cystique avec vésicule de stase, d'autre part les troubles d'évacuation du cholédoque par incontractilité cholédocienne définitive due à la cholédocite scléreuse mais non sténosante.

Ils insistent également sur le fait qu'on ne doit songer à leur possibilité qu'en présence d'une fistule partielle.

Bien plus, ces troubles sont non seulement responsables de la fistule vésiculaire, mais aussi des syndromes douloureux et cholémiques pseudo-lithiasiques pour lesquels on a pratiqué la cholécystostomie. Cette notion très importante doit donc dans ces cas faire contre-indiquer la fermeture pure et simple de la fistule. Fermer en effet la fistule vésiculaire dans ces cas, ce serait faire réapparaître

à coup sûr les troubles douloureux et ictériques initiaux.

Ces deux troubles, quoique physiologiquement différents, sont susceptibles de déterminer non seulement un syndrome clinique douloureux analogue, mais encore la même séquelle après cholécystostomie, c'est-à-dire la fistule vésiculaire, « rançon de la suppression des douleurs ».

Leur diagnostic est donc impossible par la clinique, seule la radioscopie après injection lipiodolée permettra de différencier deux syndromes radiologiques bien différents, ce qui est de toute importance, car leurs indications sont totalement opposées.

Leroudier, dans sa thèse de 1928, a bien opposé ces deux syndromes :

1° Syndrome radiologique de la stase cholédocienne avec intolérance vésiculaire.

Bérard et Savy avaient déjà décrit le syndrome radiologique suivant :

Tout d'abord contraction immédiate très énergique et très douloureuse de la vésicule qui se vide en un instant.

Synergiquement de haut en bas tout l'arbre biliaire se dessine sous l'écran très rapidement. Il n'y a aucune dilatation du cholédoque témoignant d'un obstacle sous-jacent. Par contre on note au niveau du cholédoque l'absence de ces ondes péristaltiques qui normalement propulsent la colonne lipiodolée. La voie principale semble se comporter comme un tube rigide absolument régulier. Dans ce cas la voie principale est donc la cause de la fistule vésiculaire. Il y a incontractilité du cholédoque, non pas seulement par troubles fonctionnels, l'épreuve de Meltzer-Lyon ne donnant aucun résultat, mais par cholédocite scléreuse.

Quant aux contractions violentes et répétées de la vésicule, elles s'expliquent pour lutter contre cette inertie cholédocienne : d'où l'association de vésicule intolérante.

2° *Tout autre est le cas où la fistule après cholécystostomie est due à une* stase vésiculaire.

Elle s'expliquerait par une hypersécrétion muqueuse ou par obturation partielle et inflammatoire du cystique. Son syndrome radiologique est tout différent et a bien été décrit dans la thèse de Latreille (1927) :

— Retard considérable dans l'évacuation de la vésicule restant remplie de lipiodol environ trois quarts d'heure.

— La voie biliaire principale étant non seulement libre, mais absolument normale, avec élimination par ondulation du lipiodol.

Indications :

Tels sont donc ces deux syndromes vésiculaires : vésicule de stase et vésicule intolérante, où, si l'on a pratiqué une cholécystostomie, la fistule vésiculaire s'installe presque fatalement.

Si dans ces cas, voyant la perméabilité relative des voies biliaires à la radio lipiodolée on se contentait de refermer la fistule, on la guérirait peut-être, mais on ferait réapparaître les syndromes douloureux et cholémiques qui ont indiqué la cholécystostomie. Ce qu'il faut donc c'est non seulement fermer la fistule, mais aussi traiter l'affection initiale. Ces deux facteurs se trouveront réalisés par les indications suivantes :

1° Dans la vésicule de stase, l'obstacle réside dans la mauvaise évacuation du cystique, il faut pratiquer la cholécystectomie.

2° Dans la vésicule intolérante, il faut se garder de l'enlever. La cause de l'obstacle réside dans la mauvaise évacuation du cholédoque : il faut dériver le cours de la bile par une cholécystogastrostomie.

DEUXIÈME PARTIE

Traitement des fistules biliaires après cholécystectomie ou cholédocotomie

---

Nous avons vu que la fistule vésiculaire n'avait pas fatalement pour cause un obstacle de la voie principale, et que très souvent il s'agissait d'une impossibilité de cicatrisation muco-muqueuse. Il en est tout autrement pour les fistules cholédociennes, succédant à une cholécystectomie ou à une cholédocotomie. Dans ce cas, en effet, il y a toujours un obstacle : le trajet est long, formé de tissus qui ne demandent qu'à se cicatriser, si le cours de la bile n'est pas interrompu dans la voie principale.

Quels peuvent être ces obstacles ?

Parfois ce sont des calculins venus des branches de bifurcation hépatiques et agglomérés par une bile épaissie.

— Ce peut être un calcul de la papille, passé inaperçu, parce que masqué par un bloc de pancréatite.

— Ce peut être une solution de continuité de la voie principale ou un rétrécissement cicatriciel.

— Ce peut être un rétrécissement inflammatoire, par cholédocite ou rétrécissement extrinsèque, par pancréatite chronique.

— Ce peut être un simple spasme, soit au niveau du sphincter d'Oddi, soit au niveau de la musculature même du conduit biliaire. Pribram a insisté sur ce dysfonctionnement, de préférence après une cholécystectomie.

On voit donc que les causes de la persistance de la fistule cholédocienne post-opératoire sont nombreuses.

Plan suivi :

Pratiquement il faut conduire le traitement en trois étapes :

Dans une première étape : il faut essayer les petits moyens faciles, bénins, qui donnent parfois des résultats surprenants; nous voulons dire le procédé de Pribram ou l'épreuve de Meltzer-Lyon. Dans de nombreux cas, cette étape suffira pour que la fistule se ferme spontanément.

Dans une deuxième étape : la fistule biliaire persiste malgré tout. C'est alors l'étape de l'examen radiographi-

que, car il faut avant tout éliminer la possibilité de calcul oublié et, s'il existe, préciser son siège pour procéder à son ablation.

Si l'examen lipiodolé révèle l'existence d'un rétrécissement, il faut suivre son évolution par des radios successives, car il pourra rétrocéder; cependant au bout de deux ou trois mois, il faut le considérer comme définitif.

Dans une troisième étape : l'obstacle de la voie principale est définitif (solution de continuité — rétrécissement cicatriciel — mais aussi rétrécissement inflammatoire, véritable séquelle d'une pancréatite rebelle).

Il importe de poser les indications pour rétablir le cours de la bile, et de préparer le malade avant de réintervenir.

De nombreuses interventions ont été proposées (opérations de restauration ou de dérivation). Nous les discuterons en retenant surtout celles qui semblent les plus indiquées, étant donné les multiples adhérences rencontrées chez un malade présentant une fistule biliaire. C'est pour cela que nous insisterons surtout sur l'anastomose du cholédoque au tube digestif par l'intermédiaire d'un tube de caoutchouc, et sur un procédé plus récent, plus simple et moins grave : la transplantation du trajet fistuleux.

Nous allons donc étudier successivement ces trois étapes du traitement.

Première étape du traitement.

Il faut tout d'abord essayer les petits moyens (le procédé de Pribram; l'épreuve de Meltzer-Lyon; l'injection de sulfate d'atropine).

Ces procédés ne peuvent donner un résultat que si l'obstacle, responsable de la fistule biliaire, est dû :

— Soit à un amas de calculins, mêlés à de la boue biliaire épaisse;

— Soit à un spasme, sans qu'on puisse préciser son siège au niveau des voies biliaires ou du sphincter d'Oddi.

Ces procédés ne peuvent donc donner des résultats que dans ces deux cas. Certes il y a d'autres causes de fistules biliaires, mais comme ces traitements sont faciles et bénins, il importe avant tout de commencer par eux.

1° Procédé de Pribram

Ce procédé consiste à pratiquer des instillations de quelques c.c. d'éther par un petit tube de caoutchouc introduit dans la fistule biliaire. L'éther diffuse très rapidement dans tout le trajet, puis dans la voie principale et arrive au contact de l'obstacle formé par un amas de concrétions biliaires. Le but de l'éther n'est certes pas, comme insiste Pribram, dans sa communication à la Société Nationale de Chirurgie (séance du 25 octobre 1933), de dissoudre entièrement les calculs dans le sens physico-chimique du mot, mais d'amollir l'agglomération de calculs par la dissolution de la cholestérine. Cet auteur put montrer ainsi des calculs, mis dans une éprouvette, mélangés à quelques c.c. d'éther. Après la dissolution de la cholestérine, il reste une sorte de boue molle et brune qui peut passer très facilement par la papille.

— Le succès de ce procédé dépend peut-être de la nature du calcul ?

Pribram ne le précise pas.

Il faut cependant admettre que seule la cholestérine peut se dissoudre. Un calcul où la cholestérine prédomine peut donc très bien se ramollir, mais il ne doit pas en être de même, pour un calcul à prédominance calcaire.

D'ailleurs ce procédé agit peut-être tout autrement : rien ne prouve que, sous l'influence des vapeurs d'éther, il ne se produise pas uniquement une distension de la papille, immédiatement suivie d'une chasse biliaire.

— Le succès du procédé dépend peut-être du volume du calcul ? Il semble que celui-ci ne constitue pas une contre-indication pour Pribram.

Cet auteur conseille justement d'employer son procédé dans les calculs enclavés de l'ampoule de Vater, lorsqu'on ne peut pas délivrer la papille par simple cholédocotomie, estimant que cette façon de faire est beaucoup moins grave que la duodénostomie. Dans l'observation qu'il rapporte, il a ainsi pratiqué une cholédocotomie et a laissé un drain pour instiller de l'éther les jours suivants. Le calcul s'est ramolli suffisamment pour passer dans le duodénum à travers la papille.

Cependant, on conçoit que les instillations d'éther agissent mieux sur des calculs plus petits, en particulier sur un amas de calculins agglomérés par une bile épaissie, qui se trouve ainsi diluée.

Nous avons pu réunir trois observations où ce procédé d'instillations d'éther dans les voies biliaires a été pratiqué.

A) Les deux premières observations (Pribram et Basset) ne se rapportent pas à une fistule biliaire à proprement parler, mais elles permettent de montrer que ce procédé a pu désobstruer la voie principale.

Observation I (Pribram). Présentée à la Société Nationale de Chirurgie, le 25 octobre 1933.

Il s'agit d'un homme de 70 ans entré dans un état septique et cholémique. Au cours de l'intervention, il a été impossible de délivrer la papille par cholédocotomie. Vu son état général, il ne pou-

vait être question d'une opération transduodénale. J'ai simplement laissé une grosse sonde de caoutchouc dans le cholédoque et je l'ai fait descendre dans le segment inférieur de celui-ci jusqu'au-dessus des calculs, avec l'idée de dissoudre ceux-ci plus tard pour délivrer la papille. Après quelques jours, j'ai fait des instillations de quelques c. c. d'éther, je les ai répétées plusieurs fois. L'évolution de la dissolution de l'obstacle de concrétions a été suivi par des radiographies lipiodolées.

Sur le premier cliché, pris une semaine après le commencement du traitement à l'éther, on voit deux calculs au-dessus de la papille. Les voies biliaires sont remplies de lipiodol, dont une petite quantité seulement s'est écoulée dans le duodénum.

Sur le deuxième cliché, pris quelques jours après, la papille est complètement libre, il n'y a plus de stagnation dans les voies biliaires, le liquide opaque s'écoulant rapidement dans le duodénum.

Sur un troisième cliché, on voit qu'il a même été possible, en poussant la sonde intra-hépatique, de l'introduire dans le duodénum en passant à travers la papille.

On a donc l'assurance que celle-ci est absolument délivrée. On retire la sonde.

La fistule se ferme alors en deux ou trois jours.

Telle est l'observation de Pribram, qui rapporte en outre 6 cas analogues. Tous ont guéri.

Cette observation ne porte pas, à proprement parler, sur la fistule biliaire post-opératoire, mais elle montre d'une façon indubitable que l'on peut dissoudre ou plutôt ramollir et faire évacuer un obstacle cholédocien formé d'un amas de calculs.

Observation II (Basset). Présentée à la Société Nationale de Chirurgie, le 10 janvier 1934. Résumé.

Il s'agit d'une femme (de 56 ans), qui présente un ictère par rétention avec selles décolorées. Antécédents de lithiase depuis 1915. Intervention le 9 novembre 1933.

On libère la vésicule, qui ne présente pas de calculs. Le Winslow est partiellement libre. A la palpation la voie biliaire est remplie de petits calculs sur toute sa hauteur du hile au duodénum. Au bord supérieur de celui-ci on décèle un calcul plus gros.

Cholédocotomie : Apparition d'un amas compact de petits calculs et de boue biliaire épaisse qui mastique si exactement le canal que pas une goutte de bile ne s'écoule. On vide l'hépatique avec une

curette fine et aussitôt de la bile jaune d'or s'écoule en abondance.

On extrait en plusieurs fragments le calcul inférieur. Après son ablation on ne peut cependant faire passer une bougie en gomme à travers la papille.

La malade étant fatiguée, il serait fort imprudent de chercher à libérer la papille par voie transduodénale. On renonce même à faire une cholécystectomie, étant donné le contenu purulent de la vésicule : on la draine. On laisse un drain en T dans le cholédoque; mèches dans le foyer; fermeture de la paroi. L'examen chimique des calculs retirés peut être intéressant, vu les instillations d'éther que nous allons pratiquer les jours suivants : Ils se composent de pigments biliaires, de sels biliaires et de cholestérine.

Le 25 novembre : premier examen radiologique en injectant du lipiodol par le drain intra-hépatique; la partie basse du cholédoque est dilatée en fer de lance, à pointe inférieure, mais surtout le lipiodol ne passe pas dans le duodénum. On se décide à employer le procédé de Pribram.

Le 26 novembre : première injection de 5 c.c. d'éther.

On répète cette injection chaque jour; après chacune d'elle on voit sortir par le drain un peu d'éther mélangé à de la bile et à de petits calculins noirâtres.

Le 2 décembre, nouvelle radio lipiodolée : quelques gouttes passent dans le duodénum.

Du 3 au 8 décembre on reprend les injections quotidiennes de 5 c.c. d'éther.

Le 9 décembre : troisième radiographie lipiodolée; l'aspect des voies biliaires est à peu près le même, mais le lipiodol est franchement passé dans le duodénum.

A cette époque d'ailleurs, les selles se recolorent. Le 11 décembre, pour faire une épreuve, on place une ligature serrée sur le drain. Dès le lendemain les selles sont bien colorées.

Le 13 décembre, ablation du drain.

En 24 heures, l'écoulement biliaire cesse complètement. Et à partir de ce jour la malade se porte bien.

Cette observation, comme celle de Pribram, ne porte pas sur les fistules biliaires, mais sur la désobstruction de la papille par le même procédé.

Quelques points nous ont paru intéressants dans cette observation :

— Il est probable que l'obstruction n'était pas due à un calcul, mais à de la boue biliaire mêlée à des calculins ;

en tout cas, l'obstruction était totale, comme l'a montré la radio lipiodolée.

— D'autre part, la désobstruction par instillations d'éther s'est produite plus tardivement que dans l'observation de Pribram. En effet, 15 jours après le début du traitement, il n'y avait pas encore une goutte de lipiodol dans le duodénum. Ce n'est que vers la troisième semaine que le passage lipiodolé commence à se dessiner.

Ces observations de Pribram et de Basset montrent bien la possibilité que l'éther a d'amollir un amas de calculins faisant obstacle dans les voies biliaires ; d'où l'idée qu'ont eue certains chirurgiens de pratiquer ces instillations d'éther par le trajet d'une fistule biliaire post-opératoire.

B) La troisième observation que nous avons pu retrouver porte précisément sur le traitement d'une fistule biliaire post-opératoire par le procédé de Pribram. C'est la seule observation que nous connaissions où il ait été appliqué pour une fistule biliaire. Elle présente donc un grand intérêt. Elle nous a été communiquée par notre ami Lecœur, que nous remercions ici bien sincèrement.

Observation IV (Lecœur, inédite).

Madame Rol..., 47 ans, habitant les Nouvelles-Hébrides, a été soignée là-bas depuis longtemps pour troubles abdominaux vagues et paludisme. Arrivée en France, en juin 1933, elle se plaint de douleurs siégeant au niveau de l'hypocondre droit avec poussées de température, mais, fait important, elle n'a jamais eu la moindre trace d'ictère. La radio, qui est alors pratiquée, montre une vésicule bourrée de calculs. Mais un examen plus approfondi permet de préciser que sur cette lithiase vésiculaire s'ajoute un facteur inflammatoire important : il y a une cholécystite subaiguë surajoutée. En effet la palpation minutieuse révèle un plastron sous-hépatique très douloureux; de plus, les poussées de température relativement fréquentes atteignent parfois 39°. On décide donc de refroidir par les moyens habituels (uroformine intraveineuse, glace sur le ventre et vaccins). Les phénomènes s'atténuent par ce traitement, mais chaque fois qu'on lève la malade et chaque mois au moment des règles, des nouvelles poussées thermiques et douloureuses surviennent avec tension vésiculaire appréciable sous la paroi. Il n'y a toujours pas d'ictère.

On attend ainsi jusqu'au début d'octobre 1933, puis vu la répétition de ces poussées inflammatoires, on décide alors d'intervenir.

Opération le 3 octobre 1933.

Urée sanguine : 0,23.

Laparotomie médiane sus-ombilicale descendant en bas au-dessous de l'ombilic.

On tombe sur le bord inférieur du foie, puis on trouve dans la région sous-hépatique un véritable phlegmon biliaire; dès que l'on a décollé le duodénum de la face inférieure du foie, il se produit une issue de pus et de calculs sans qu'on puisse retrouver la paroi vésiculaire, d'ailleurs on n'a pas trouvé la moindre trace de bile, ce qui montre bien que la vésicule était exclue.

On enlève ainsi de ce foyer une trentaine de gros calculs dont quelques-uns énormes. On explore à la fin de l'intervention au doigt et à l'explorateur métallique et on s'assure qu'il ne reste plus de calcul dans le foyer, mais étant donné l'importance des adhérences et surtout l'existence d'une collection purulente on ne pousse pas plus loin l'exploration. On n'essaye donc pas de voir le cholédoque et cela d'autant plus que la malade n'a jamais présenté d'ictère. On met deux mèches et un drain dans le foyer. Fermeture de l'abdomen.

Suites opératoires :

Elles ont été troublées par un phlegmon pariétal, mais on enlève progressivement les mèches et tout s'arrange. La malade allant bien, sort le 26 octobre 1933, conservant uniquement à la partie moyenne de l'incision une petite fistule purulente, en voie de cicatrisation, sans aucune trace de bile.

Puis le 4 novembre au soir, peut-être à la suite d'excès d'alimentation, elle fait une crise de coliques hépatiques avec douleur et température. Au milieu de la nuit, la malade se plaint d'une véritable sensation de rupture suivie d'un écoulement de liquide chaud dans son pansement et la douleur disparaît presque aussitôt. Le lendemain, on trouve un pansement inondé de bile, on note de l'ictère et des urines foncées ; mais surtout les matières sont décolorées.

Dans les jours qui suivent la bile continue à couler en grande quantité, la température baisse, la malade ne souffre plus, les urines redeviennent claires, mais fait important, les matières restent décolorées.

On attend huit jours environ, puis, le 14 novembre, devant la persistance de la fistule biliaire on essaye le procédé de Pribram :

On fait une première injection d'éther :

On introduit d'abord une petite sonde en gomme n° 10 dans

l'orifice du trajet. Puis remontant légèrement en haut et à droite on l'enfonce doucement de 7 à 8 cms. On a l'impression d'atteindre la région du carrefour cystico-cholédocien; on injecte un c.c. d'éther, mais très lentement, en laissant l'éther se décomprimer dans la seringue. Presqu'immédiatement après, la malade se plaint de douleurs très vives dans la région lombaire suivies de nausées puis de goût d'éther dans la bouche. Le lendemain survient une poussée de température à 39°, par contre, la fistule s'est tarie brusquement et il n'y a pas une seule trace de bile dans le pansement.

Dans les huit jours qui suivent : la température est descendue et reste peu élevée, les selles se recolorent, il n'y a plus le moindre écoulement de bile.

Tout allait bien quand, le 22 novembre : récidive de la fistule biliaire. L'écoulement redevient abondant et les matières se décolorent.

On décide d'essayer de nouveau le procédé de Pribram :

On fait trois injections de 1 c.c. d'éther, avec un jour d'intervalle entre chacune.

On peut noter que chaque injection provoque :

Une douleur lombaire vive et presque immédiate durant quelques instants.

Puis le lendemain une poussée thermique.

Au niveau de la fistule, on constate tout au plus une légère amélioration passagère, mais on ne voit plus cet arrêt brutal de l'écoulement que l'on avait constaté lors de la première injection d'éther.

Devant la persistance de l'écoulement biliaire on fait un lipiodol. Cette radio montre des résultats intéressants :

Pas de traces de passage dans le duodénum.

Les canalicules intra-hépatiques sont injectés, preuve d'obstacle. Malheureusement une technique imparfaite ne permet pas toutes les conclusions qu'on était en droit d'attendre, c'est-à-dire la précision du siège et de la nature de cet obstacle.

Le 20 décembre, on pratique un tubage duodénal. Quand le tube avalé lentement a fini par atteindre le duodénum, on peut prélever un liquide filant nettement coloré par de la bile. On injecte du sulfate de magnésie, mais l'écoulement persiste. Devant cet échec, le 21 décembre, on essaye pour la dernière fois le procédé de Pribram, mais en modifiant notablement la technique : On prend une sonde de caoutchouc relativement souple n° 10 et on l'enfonce dans le trajet, toujours avec précaution, mais jusqu'à ce qu'elle soit arrêtée par une résistance. On est alors étonné de pouvoir la faire pénétrer sur une grande longueur.

D'autre part, on injecte une dose un peu plus forte que les précédentes, soit 2 c.c., mais toujours très lentement en décomprimant avec la seringue .

La malade ressent, comme la première fois, une douleur vive lombaire.

Le lendemain il n'y a pas de poussée de température ; mais surtout on obtient la cessation brutale de l'écoulement de bile par la fistule, et cette fois la fistule se ferme définitivement.

La malade sort le 27 décembre. Depuis cette époque (soit quatre mois) la fistule est complètement cicatrisée.

Cette observation nous a paru intéressante pour diverses raisons :

1° Tout d'abord, chez cette malade, quelle a été la nature de l'obstacle ? S'agissait-il d'un calcul, de spasme, ou de péricholédocite par péritonite sous-hépatique ? Il ne s'agissait pas en tout cas d'un rétrécissement, l'obstruction s'étant installée trop rapidement. Il semble bien cependant que le responsable était un calcul, soit oublié dans le moignon du cystique, ce qui est possible, vu les lésions rencontrées, soit descendu des canaux intra-hépatiques, ce qui est possible également. Malheureusement l'image lipiodolée de la nature de l'obstacle manque pour compléter cette belle observation.

2° Un autre point mérite d'attirer l'attention : Quel est le mécanisme du procédé de Pribram ? S'agit-il toujours d'un ramollissement de calculs comme l'a décrit l'auteur, ou s'agit-il tout simplement d'un fait mécanique. L'éther, en effet, aussitôt introduit s'évapore et doit distendre notablement la voie principale occasionnant d'une part l'ouverture du sphincter d'Oddi, d'autre part une chasse des voies biliaires. Or, dans l'observation de Lecœur, le fait de la cessation brutale de l'écoulement par la fistule, dès le lendemain de l'injection d'éther, montre que l'obstacle cholédocien a été levé beaucoup trop rapidement pour qu'il s'agisse de ramollissement de calculs. Il y a eu vraisemblablement une forte distension au niveau des voies biliaires et celle-ci a eu pour résultat, soit tout simplement la cessation d'un spasme, soit l'ouverture mécanique du sphincter d'Oddi.

3° Cette observation montre enfin les petits inconvénients du procédé de Pribram :

— D'une part l'injection d'éther est régulièrement suivie d'une douleur très vive dans la région lombaire.

— D'autre part l'accès fébrile en clocher (parfois élevé à 39°) survient presque toujours le lendemain de l'injection. Ce fait est à retenir ; il montre qu'il faut être prudent dans la technique.

— D'abord, ne pas injecter une trop grosse quantité à la fois.

— Mais surtout pousser cette injection très lentement, en décomprimant même l'éther plusieurs fois.

Ce danger d'angiocholite, lorsqu'on injecte un liquide dans les voies biliaires, a déjà été signalé par plusieurs chirurgiens qui avaient essayé, au cours de drainage de la voie principale, de désinfecter directement les voies biliaires ou d'y injecter des vaccins. Néanmoins, le procédé de Pribram n'offre aucun danger en prenant les précautions que nous avons signalées.

4° Enfin l'observation de Lecœur nous montre une particularité de technique. Nous pouvons constater que c'est à sa troisième tentative que le procédé a donné un bon résultat. Il nous semble en effet qu'il y a intérêt à faire pénétrer la sonde molle, certes, prudemment, doucement et sans force, mais aussi loin que cela sera possible, jusqu'à ce qu'elle ne progresse plus. Ainsi l'éther est introduit, non pas dans le trajet fistuleux, mais presque dans la voie principale elle-même, c'est-à-dire à pied d'œuvre pour jouer son rôle. Ce détail nous paraît important. Si nous nous rapportons en effet au cas de Pribram, où il ne s'agissait pas de fistule post-opératoire, l'instillation d'éther a été pratiquée par l'intermédiaire d'un drain laissé dans la voie principale.

Technique du procédé de Pribram appliqué à la fistule biliaire post-opératoire.

— Prendre une sonde en gomme relativement souple ou même une sonde en caoutchouc.

L'introduire à frottement dans le trajet fistuleux ; la faire pénétrer doucement, sans force, mais cependant sur

une bonne longueur, jusqu'à ce qu'elle soit arrêtée, afin que l'éther injecté soit porté le plus près possible de la voie principale.

— Rythme des instillations :

Pribram ne parle pas de ce détail.

Basset a fait faire quotidiennement 5 cc. et il lui a fallu trois semaines pour obtenir le passage du lipiodol.

Lecœur a fait des injections de 1 à 2 cc., avec un jour d'intervalle.

— Il nous semble que :

1° Le volume de 2 à 3 cc. est suffisant; n'oublions pas en effet que Pribram considère son procédé comme une série d'instillations et non pas d'injections.

2° Ce qu'il faut surtout, c'est continuer ces instillations, parfois un certain temps : Basset les a continuées pendant trois semaines à un jour d'intervalle, pour obtenir le passage du lipiodol dans le duodénum ; Lecœur n'a obtenu son beau résultat qu'à la troisième tentative.

3° Il est bon de ne pas oublier de décomprimer l'éther dans la seringue.

4° On pourrait confirmer la désobstruction de la voie principale par une radio lipiodolée, mais cela n'est pas indispensable, car la fermeture de la fistule suffit pour l'affirmer, ainsi que la recoloration des selles.

2° Epreuve de Meltzer-Lyon.

Cette épreuve consiste à faire une injection intra-duodénale de sulfate de magnésie après avoir fait avaler au malade un tube d'Eilhorn.

Elle provoque une chasse biliaire importante et permet l'étude de la bile contenue dans les voies biliaires. Cette épreuve est fréquemment utilisée, de ce fait, dans un but de diagnostic.

Son mécanisme est très discuté :

a) Bérard a pu constater sous écran, après l'injection lipiodolée, d'une fistule vésiculaire, la forte contraction de la vésicule au cours d'une épreuve de Meltzer-Lyon. On

est donc en droit de se demander, dans ces fistules post-opératoires après opération de Kehr ou ablation de la vésicule, s'il ne s'agit pas d'une contraction analogue du cholédoque. Celui-ci, comme tout canal excréteur, présente des fibres musculaires lisses (Binet) ; il est de ce fait plus ou moins contractile.

b) S'agit-il d'un mécanisme physiologique au niveau du sphincter d'Oddi ? Pour certains, il y aurait, au moment de l'épreuve, un relâchement de ce dernier par phénomène nerveux réflexe « d'innervation contraire ».

c) Pour d'autres (F. Ramond et Dimitresco), il y aurait une véritable excitation duodénale, puis distension du duodénum entraînant un relâchement mécanique du sphincter ; puis surviendrait une véritable aspiration de la bile vers le duodénum.

De toute façon, quel que soit le mécanisme, qu'il s'agisse de contraction du cholédoque, de relâchement du sphincter d'Oddi, de dilatation duodénale avec aspiration du contenu biliaire, il y a un fait certain, c'est que par l'épreuve de Meltzer-Lyon, on obtient une véritable chasse biliaire.

Cette épreuve a eu pour cette raison de nombreuses indications, non seulement comme diagnostic, mais aussi comme drainage médical, dans certaines affections hépatiques. Ramond rapporte quelques observations de malades, chez qui il aurait même pu désobstruer le cholédoque en faisant éliminer ainsi un petit calcul récemment arrêté.

Il est donc juste de penser, comme le dit Soupault, dans sa communication à la Société Nationale de Chirurgie (séance du 8 novembre 1933), que l'on puisse appliquer cette épreuve dans le traitement des fistules biliaires post-opératoires, soit pour supprimer un spasme, soit pour chasser un calculin.

Plusieurs cas auraient été étudiés en Amérique d'après Lyon. Nous n'avons pu retrouver ces observations.

En France, par contre, Soupault a publié une observation fort intéressante.

Observation IV (Soupault, *Bul. et Mém. de la Soc. Nat. de Chir.* séance du 8 nov. 1933).

Il s'agit d'une femme (de 55 ans) qui avait fait des accidents de lithiase biliaire avec poussées récentes d'angiocholite. Je fis une cholécystectomie (vésicule très scléreuse, contenant trois gros calculs et de la boue biliaire). Vu l'angiocholite, on draine la voie principale; l'exploration interne n'a révélé aucun calcul.

Suites opératoires : une fistule cholédocienne tenace subsiste, accompagnée de décoloration des matières.

Au bout de deux mois et demi : oblitération du trajet fistuleux, cela déclenche une poussée d'ictère, puis la fistule s'ouvre de nouveau et l'ictère disparaît. Un examen lipiodolé montre une dilatation relative de la voie principale et un obstacle siégeant au niveau de la papille, sans que l'image du culot lipiodolé fit penser à la présence d'un calcul.

Sur le conseil de M. Marcel Labbé, avant de réintervenir chirurgicalement, je fis faire une injection intra-duodénale de sulfate de magnésie.

Dès le lendemain, la fistule se fermait définitivement sans qu'il se produisit d'hyperthermie, et sans que la malade souffrit, et le surlendemain les selles se recoloraient ; la guérison était alors définitive.

— En Allemagne, Hillebrand a publié une observation analogue.

Observation V (Hillebrand, Zentralbl. f. Chirurgie, t. I, n° 10).

Malade opérée le 3 janvier 1927 de cholécystectomie et de cholédocotomie pour calculs du cholédoque. Une fistule biliaire persiste avec selles complètement décolorées.

On fait faire un tubage duodénal et on y injecte 300 cc. d'une solution de sulfate de magnésie (chaude) à 15 %.

Le lendemain, résultat remarquable ; il ne s'écoule plus, par la fistule, qu'une toute petite quantité de bile et, cependant, la malade ne présente pas la moindre douleur, ni le moindre subictère.

On fait une deuxième injection duodénale de sulfate de magnésie : les selles prennent une coloration normale et la fistule biliaire se ferme complètement en deux jours.

Revue 10 mois après, la malade se porte très bien.

3° Nous terminerons enfin par un dernier procédé : il consiste a utiliser le sulfate d'atropine en injections intraveineuses.

Pribram a présenté au Congrès de Vichy, de 1932, une observation fort intéressante, suivie de guérison, par ce procédé :

Il s'agissait d'une malade opérée de cholécystectomie et d'une opération de Kehr. Après l'ablation du drainage cholédocien, la fistule persista longtemps. La radio lipiodolée montrait l'arrêt brutal de la colonne opaque au niveau du sphincter d'Oddi. Avant de dire obstacle de la papille, on eut l'idée de pratiquer une injection de sulfate d'atropine. Une radio faite aussitôt après, montra le relâchement du sphincter avec passage du lipiodol dans le duodénum. La stase cholédocienne responsable de la persistance de la fistule étant supprimée, l'écoulement biliaire se tarit rapidement.

4° Nous ne ferons que citer un petit moyen, qui a été employé par différents auteurs, et qui consiste a enlever, très prudemment avec une pince, un petit calcul, senti dans le trajet fistuleux, et situé peu profondément.

Conclusion :

Tels sont donc les petits procédés, que l'on doit essayer, avant toute intervention, en présence d'une fistule biliaire post-opératoire. On sait en effet les grosses difficultés rencontrées lorsqu'on réintervient. Ces procédés, par contre, sont simples, bénins, faciles, et peuvent donner de bons résultats ; ils doivent constituer ce que nous appellerons : la première étape du traitement d'une fistule biliaire post-opératoire.

Deuxième étape du traitement.

Les petits moyens employés (procédé de Pribram; épreuve de Meltzer-Lyon) n'ont pas donné de résultat. C'est alors l'étape de l'examen radiographique.

La première chose à faire est alors d'éliminer la possibilité d'un calcul oublié, car dans ces cas, l'indication de son ablation est formelle. Il faut y penser et faire cette élimination, non seulement en cas de fistule totale, où l'obstacle est évident, mais aussi en présence d'une fistule partielle, car un calcul peut ne pas être suffisamment gros pour arrêter le cours de la bile et doit néanmoins être enlevé.

Enfin, si l'on ne trouve pas de calcul on pourra préciser s'il s'agit de rétrécissement et le degré de celui-ci, ce qui importe pour la conduite à tenir.

Tous ces renseignements seront donnés, grâce à une méthode nouvelle d'exploration des voies biliaires : la radiographie après injection lipiodolée, qui a bien été mise au point par Cotte, de Lyon. Nous allons ici l'exposer.

Historique :

Depuis déjà longtemps on a eu l'idée de profiter d'une fistule biliaire post-opératoire pour y injecter un liquide, opaque aux rayons.

En France, la première exploration radiologique après injection des voies biliaires, remonte à 1922, époque où Carnot et Blamoutier firent une injection de lait baryté dans une fistule vésiculaire pour cholécystite chronique. En 1924, Dunet injecta, dans une fistule secondaire à une opération de Kehr, une solution de bromure de sodium à 30 %. En 1925, Cotte présente à la Société de Chirurgie de Paris et à celle de Lyon, des cas où il s'est servi pour la première fois de lipiodol, pour explorer les voies biliaires. Etant donné la fluidité de ce liquide, préconisé depuis longtemps par Sicard et Forestier, il eut l'idée de l'appliquer pour ce genre d'exploration. En 1926, Bérard rap-

porte sa première expérience du transit biliaire à la Société de Chirurgie de Lyon.

A l'étranger, déjà en 1922, Tenney et Paterson pratiquaient l'exploration des fistules vésiculaires. En 1926, un chirurgien belge, Kempeneers, avait pratiqué des injections d'iodure de sodium.

En Allemagne, ce moyen d'exploration avait été réalisé par Walzel, en 1923, par Hitzenberg, en 1927 et par Demel, en 1929.

Cette question enfin a été traitée dans des articles importants ; citons celui de Cotte, dans le *Journal de Chirurgie* (t. 34, n° 6, déc. 1929), et celui de Bérard et Mallet-Guy dans la *Revue de Chirurgie* (t. 67, 1929).

Quel est le meilleur liquide opaque aux rayons a employer ?

Nous avons vu que plusieurs liquides ont été employés.

L'un d'eux est très mauvais : le lait baryté. En effet ce n'est qu'une émulsion qui risque de laisser déposer des traces de baryte qui pourront être à l'origine de concrétions calculeuses.

Celui qu'il faut retenir est le lipiodol, du fait de ses qualités de fluidité et d'opacité qui en font le meilleur liquide pour ce genre d'exploration. C'est en outre un produit organique très stable de l'iode, qui ne risque donc pas de laisser de dépôt.

Cependant dans quelques cas, Bérard emploie un liquide (spécialement préparé par Lumière) dont la fluidité est encore plus grande que celle du lipiodol et est établie pour être sensiblement identique à celle de la bile. On peut mesurer ce degré de fluidité grâce à la mesure viscométrique, qui pour la bile est sensiblement égale à 1,5 par rapport à l'eau. Ce liquide Lumière est un mélange de 3 grammes de gomme arabique et d'une solution de iodo-étane-sulfonate de sodium à 50 %. Sa viscosité est plus grande que celle de la bile ; elle est de 4 par rapport à l'eau.

Mais il faut retenir que le lipiodol est le liquide à employer pratiquement.

Incidents :

Il faut considérer l'injection lipiodolée comme une épreuve d'une innocuité absolue (Cotte) ; cependant on a pu rencontrer exceptionnellement quelques incidents. Ils s'expliqueraient du fait de la viscosité trop grande du lipiodol ; il peut en rester une goutte dans l'ampoule de Vater ; il peut en résulter un reflux de bile dans le canal pancréatique ; c'est justement là, pour Brocq, la pathogénie de l'œdème du pancréas. Ainsi semble s'expliquer un incident signalé par Bérard, avec lipothymie, nausées, arrêt des gaz et défense abdominale. C'est pour cela que cet auteur a essayé le liquide Lumière, moins visqueux. Mais ce dernier a un autre inconvénient : dans certains cas, en effet, la vésicule se contracte rapidement, envoyant le liquide brusquement dans les canaux intra-hépatiques ; lorsqu'un phénomène de ce genre se produit avec le lipiodol on n'a jamais constaté de troubles, la viscosité du lipiodol freinant sans doute la violence avec laquelle il est jeté dans les canaux intra-hépatiques. Il n'en a pas été de même avec le liquide Lumière, dont la viscosité est minime ; et dans ces cas, il s'est produit des incidents avec douleur et shock passager.

Aussi, Bérard conseille de ne jamais l'employer avant de connaître la réaction vésiculaire du malade, c'est-à-dire à la première injection.

Comme on le voit, le lipiodol doit donc rester le liquide de base.

Technique :

La technique de l'exploration lipiodolée des voies biliaires est simple.

Le malade est placé sur une table radioscopique dans le décubitus dorsal. Une sonde uréthrale, en caoutchouc souple ou en gomme peu rigide, est introduite à frottement dans la fistule. A l'aide d'une seringue de 20 cc., remplie de lipiodol préalablement tiédi pour augmenter sa fluidité, on pousse l'injection lentement, tandis qu'on surveille sur l'écran la pénétration dans les voies biliaires.

Il est important de maintenir la pression en continuant l'injection; il faut faire tenir par un aide la sonde, bien placée dans la fistule, afin que son issue brusque ne vienne pas troubler l'exploration, en projetant du lipiodol sur la paroi abdominale.

— Certains font pénétrer assez profondément la sonde dans le trajet (Hamant), pour que le lipiodol soit porté plus près de la voie principale. L'ombre de la sonde constitue en outre un repère pour situer le trajet fistuleux.

— Cotte introduit souvent directement l'embout de la seringue dans l'orifice de la fistule, sans cathétérisme préalable de celle-ci. Dans ce cas, si l'on veut éviter le reflux, il est bon d'attendre un peu avant de retirer la seringue.

La quantité à injecter en présence d'une fistule cholédocienne est en moyenne de 10 à 20 cc. ; mais Cotte insiste sur le fait qu'il faut pousser lentement l'injection sans brutalité, condition nécessaire pour éviter des incidents. Ainsi, on ne doit pas avoir le moindre ennui, ni avant, ni après l'injection. Après celle-ci, s'il y a un obstacle sur les voies biliaires, le lipiodol l'éliminera par la fistule.

— Il est préférable de faire une radioscopie : on peut déceler ainsi, non seulement un obstacle, mais aussi un trouble physiologique. On pourra prendre quelques clichés avec un sélecteur de Béclère, et en maintenant la pression lipiodolée avec la seringue.

Quelles sont les possibilités d'exploration de la radio lipiodolée ?

— Nous avons vu à propos de fistules vésiculaires l'intérêt de la radio lipiodolée, pour faire le diagnostic de troubles physio-pathologiques (vésicule de stase et vésicule intolérante).

— Ici, nous n'envisagerons que le cas de fistule cholédocienne.

1° *Dans certains cas, la radio lipiodolée peut montrer un aspect normal des voies biliaires* (fig. 1).

Le lipiodol injecte le trajet fistuleux puis le cholédoque ; il monte dans l'hépatique et ne dépasse pas normalement sa bifurcation, puis il descend dans la voie principale. Celle-ci est plus ou moins large, en moyenne 5 millimètres. Elle est régulière, présentant par moment des ondulations dues aux contractions cholédociennes.

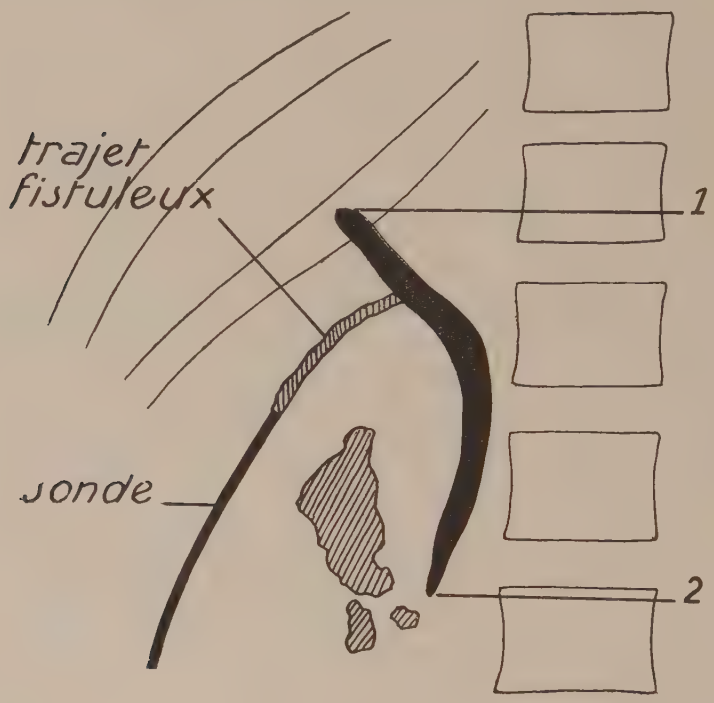

Fig. 1 (d'après Bérard)

Aspect normal : Le lipiodol ne dépasse pas la bifurcation de l'hépatique (1).

L'extrémité inférieure du cholédoque est effilée au niveau du sphincter d'Oddi (2).

Enfin la colonne lipiodolée gagne la région rétro-pancréatique du cholédoque en s'effilant très légèrement en fuseau, mais sans jamais présenter une diminution brusque et nette de son diamètre.

Arrivée au sphincter d'Oddi, l'image se dessine sous la forme d'une extrémité effilée.

Le fonctionnement du sphincter se traduit par des décharges de lipiodol qui font rythmiquement irruption dans le duodénum en paquets de nuages successifs. Parfois au-dessous de l'anneau sphinctérien s'interpose l'image très nette de l'ampoule de Vater.

Au bout d'un quart d'heure, quelques traces fragmentaires restent seulement accrochées dans la voie principale et tout est passé dans le duodénum.

Il faut insister sur le fait qu'aucune douleur, aucune sensation subjective ne doivent être ressenties par le malade dans les cas normaux.

2° *Dans d'autres cas, l'injection lipiodolée permet de montrer l'existence d'un obstacle.*

Souvent on constate l'arrêt brutal de la colonne lipiodolée en un point toujours identique sur différents clichés, point que l'on peut repérer par rapport à la colonne vertébrale.

Mais parfois on peut se demander s'il ne s'agit pas seulement d'une fragmentation de la colonne opaque, c'est alors que deux signes peuvent avoir de la valeur :

a) L'absence ou la très petite quantité de lipiodol dans le duodénum sur tous les clichés.

b) La distension de l'hépatique au-dessus de sa bifurcation, ce qui est anormal et témoigne de la pression lipiodolée au-dessus de l'obstacle. Parfois les canaux intrahépatiques se dessinent avec une image arborescente.

3° *Souvent même la radio lipiodolée permet de préciser la nature de l'obstacle par l'image donnée.*

A) *L'image d'un calcul* est souvent caractéristique. Différentes images ont été décrites par Cotte :

— Dans certains cas, la colonne lipiodolée s'arrête d'une façon brutale, à l'emporte-pièce, en plein cholédoque, et c'est tout.

— D'autres fois, cet arrêt offre l'aspect d'une *cupule renversée* (fig. 2).

— D'autres fois encore, au bout de quelques instants on voit filer, de l'extrémité inférieure de la colonne lipiodolée, un mince trajet de lipiodol, entre le calcul et la paroi cholédocienne ; souvent même ce phénomène se passe des deux côtés, entre le calcul et chaque paroi.

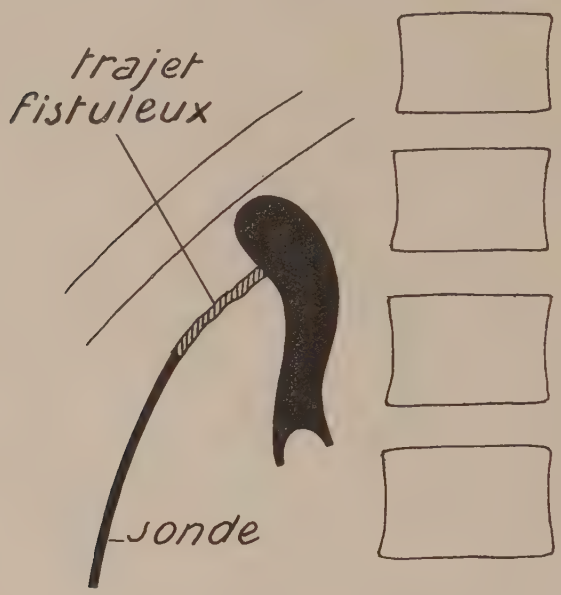

Fig. 2 (d'après Cotte)

— Parfois on voit même se profiler nettement l'ombre plus claire d'un calcul entouré de lipiodol. Cotte a présenté à la Société de Chirurgie, de Paris, 24 juin 1925, un cliché magnifique, où l'on voyait même deux calculs noyés dans le lipiodol (fig. 3).

B) Dans d'autres cas, on peut mettre en évidence *une solution de continuité* de la voie principale.

Le trajet fistuleux est nettement opaque, avec ses sinuosités, puis il se termine dans une petite cavité : c'est la

solution de continuité, d'où partent deux petits filets de lipiodol, l'un montant vers le bout supérieur, l'autre descendant péniblement dans le bout inférieur (Hybbinette).

C) On peut mettre aussi en évidence *un rétrécissement* (Cade et Cotte).



Fig. 3 (d'après Cotte)

En effet, au bout d'un certain temps, on constate au niveau de l'arrêt lipiodolé, l'apparition d'un mince trajet qui descend péniblement, parfois s'arrête là, parfois au contraire chemine difficilement jusqu'au duodénum, où un peu de lipiodol finit par arriver (fig. 4).

D) D'autres fois, on peut faire le diagnostic de rétrécissement extrinsèque par *pancréatite chronique ;* la colonne

lipiodolée est normale sur toute l'étendue du cholédoque, jusqu'au pancréas ; dès qu'elle arrive au niveau du bord supérieur de celui-ci, brusquement, sans transition, le trajet devient extrêmement fin jusqu'au duodénum (fig. 5). Ce sont ces variétés qui rétrocèdent le plus souvent.

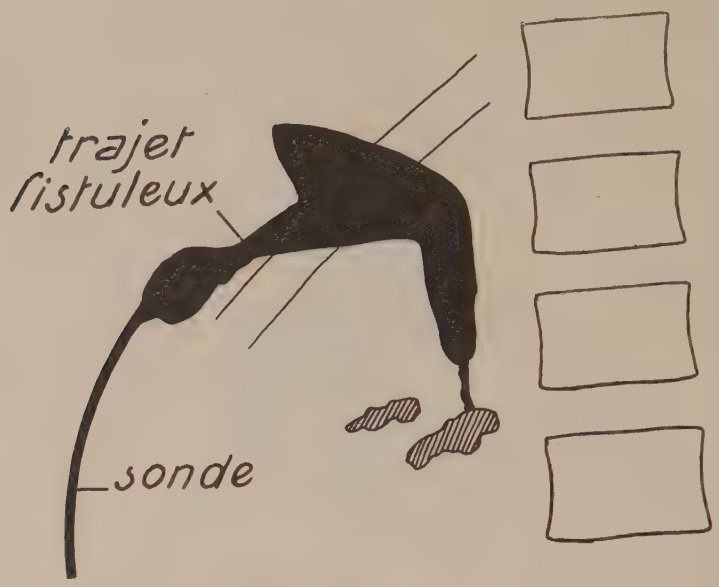

Fig. 4 (d'après Cotte)
Image de rétrécissement cholédocien.

E) On peut, dans certains cas, mettre en évidence un *spasme* de la partie inférieure du cholédoque ou du sphincter d'Oddi ; la colonne lipiodolée descend jusqu'à sa terminaison, prend même sa pointe effilée normale, puis s'arrête brusquement sur une ligne de un ou deux millimètres ; et le lipiodol ne passe pas du tout dans le duodénum. Pour affirmer qu'il s'agit bien d'un spasme, il faut arriver à le faire cesser, soit par une épreuve de Meltzer-Lyon, soit par une injection intraveineuse de sulfate d'atropine.

F) Si cet obstacle, situé juste au ras du duodénum, ne cède pas par ces moyens, il faut craindre alors :

— Soit un rétrécissement avec obturation localisée au niveau de la papille.

— Soit un *calcul enclavé de l'ampoule de Vater* (Cotte).

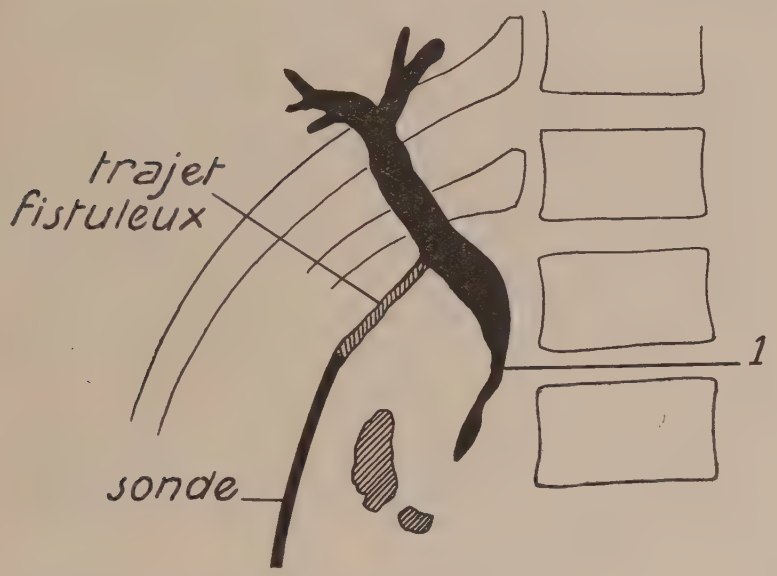

Fig. 5 (d'après Cotte)
Rétrécissement extrinsèque par pancréatite chronique (1).

Intérêt :

On voit donc l'intérêt de la radio lipiodolée :

1° Elle permet, en cas de calcul, de préciser son siège :

— soit dans le moignon du cystique ;
— soit au niveau du cholédoque ;
— soit dans la portion rétro-pancréatique de celui-ci ;
— soit au niveau de l'ampoule de Vater,

et cette précision va faciliter l'ablation du calcul ; elle évitera les interprétations toujours laborieuses et difficiles d'une simple exploration pratiquée, seulement l'abdomen étant ouvert ; elle permet de guider le chirurgien avant que l'opération ne soit commencée.

2° Enfin, en cas de rétrécissement, la radio lipiodolée permettra de suivre son évolution, et parfois ainsi elle permettra d'éviter l'intervention.

INDICATIONS QUI RÉSULTENT DE L'EXAMEN RADIOGRAPHIQUE.

La radiographie lipiodolée, se trouve en outre à la base des indications.

1° *S'il s'agit en effet d'un calcul,* la seule conduite à tenir consiste à l'enlever, le procédé dépendra de son siège : *cholédocotomie* ou parfois *voie trans-duodénale.*

C'est ainsi que nous avons pu retrouver plusieurs observations où la radio lipiodolée avait permis de pratiquer l'ablation d'un calcul oublié : une observation inédite que le Docteur J.-Ch. Bloch a bien voulu nous communiquer et que nous remercions bien respectueusement ; 2 observations de Cotte, et 2 de Hamant. Tous ces malades ont guéri et la fistule s'est tarie après l'ablation du calcul ; mais comme nous le verrons dans les observations, l'opération est parfois laborieuse.

2° *S'il s'agit d'un rétrécissement, il faut savoir attendre,* surtout lorsqu'on soupçonne une pancréatite chronique (avec trajet lipiodolé brusquement rétréci dans sa portion rétropancréatique).

Celle-ci peut très bien encore ne pas avoir rétrocédé ; et il suffit parfois de prolonger de 15 jours à 3 semaines, le drainage de la voie biliaire, pour que cette rétrocession survienne. Tel est ce cas dont parle Cotte, dans sa communication à la Société Nationale de Chirurgie (séance du 12 juin 1929) :

Il s'agit d'un homme (de 55 ans), qui, radiographié après l'injection de lipiodol dans la fistule, présentait une image de rétrécissement cholédocien. On s'apprêtait à lui faire une cholécystogastrostomie, mais heureusement l'opération fut différée. — Quinze jours plus tard, la radio montrait que le soi-disant rétrécissement s'était très atténué et que le lipiodol passait beaucoup mieux dans le duodénum. Il s'agissait d'un rétrécissement extrinsèque par pancréatite chronique.

C'est pourquoi il faut savoir patienter. Cependant, il ne faut pas attendre que l'état général décline. Vers le

deuxième ou troisième mois, on doit prendre la décision d'intervenir, car il faut considérer le rétrécissement comme *définitif*, soit qu'il s'agisse d'un rétrécissement cicatriciel, séquelle d'une blessure inaperçue de la voie principale, soit qu'il s'agisse d'un rétrécissement inflammatoire, séquelle d'une pancréatite chronique ou d'une cholédocite sténosante qui ne rétrocéderait pas.

La conduite à tenir est alors la suivante :

Il faut rétablir le cours de la bile.

Des interventions différentes s'offrent au chirurgien (dérivation ou restauration) ; ce sera le but du prochain chapitre d'en exposer les techniques et les indications.

Troisième étape du traitement.

La fistule biliaire cholédocienne est due à un obstacle non calculeux de la voie principale (solution de continuité, rétrécissement définitif, cicatriciel ou inflammatoire).

Il faut, dans ces cas, rétablir le cours de la bile pour éviter les complications, qu'entraînerait une fistule biliaire permanente.

Mais il faut insister sur les grosses difficultés opératoires que le chirurgien rencontrera, du fait des adhérences nombreuses qui existent toujours chez ces malades présentant une fistule biliaire. Aussi, parmi les nombreuses interventions que nous décrirons, et qui d'ailleurs pour la plupart ont été réalisées par différents chirurgiens, nous insisterons surtout sur deux procédés qui répondent plus exactement à ces cas de chirurgie délicate, chez des malades souvent fatigués. Nous voulons dire, l'anastomose du cholédoque au tube digestif sur tube de caoutchouc et la transplantation du trajet fistuleux lui-même sur l'estomac ou le duodénum.

Dans ces cas difficiles, où il s'agit de réintervenir chez un malade présentant une fistule biliaire, nous allons envisager le problème de la façon suivante :

Chapitre I. — La préparation du malade.

Chapitre II. — Les techniques proposées :

1° Opérations restauratrices ;

2° Opérations de dérivation.

Chapitre III. — Indications et résultats de ces techniques classiques.

Chapitre IV. — Le nouveau procédé d'anastomose par transplantation du trajet fistuleux.

Chapitre V. — Essai de comparaison entre la prothèse caoutchoutée et la transplantation du trajet fistuleux, au point de vue des indications et des résultats éloignés.

CHAPITRE I

PRÉPARATION DU MALADE

Il importe de préparer le malade, avant de réintervenir pour rétablir le cours de la bile, en présence d'une fistule biliaire, surtout lorsqu'elle est totale et installée depuis longtemps.

En dehors de l'examen général habituel, plusieurs précautions, un peu particulières, sont à prendre :

— Il vaut mieux opérer en période d'apyrexie.

— Il faut faire un prélèvement systématique de la bile pour examen bactériologique, et l'on est en droit d'intervenir que si la réponse est favorable. Cela permet d'ailleurs dans certains cas de préparer un auto-vaccin.

— Il faut toujours faire un temps de saignement et de coagulation, car il s'agit de malades hépatiques. Bien plus, en dehors de toute insuffisance hépatique, le simple fait d'absence de bile dans l'intestin, pendant un temps prolongé, peut entraîner un allongement du temps de coagulation (Heller). On doit se méfier particulièrement de ces troubles de coagulation, lorsque la fistule biliaire est installée depuis longtemps ; néanmoins, il faut pratiquer cet examen systématiquement.

— On doit également faire une numération globulaire, car parfois la fistule biliaire entraîne de l'anémie.

— Il faut enfin pratiquer une radiographie du squelette pour dépister la possibilité de troubles osseux.

SOINS PRÉ-OPÉRATOIRES

I) Il est bon de prescrire des antiseptiques internes s'éliminant par les voies biliaires : comprimés d'uroformine ou hyposulfite de soude (de 3 à 5 grammes, par cachets de 1 gramme). Binet et Gosset insistent beaucoup sur la valeur de cet antiseptique interne, en chirurgie biliaire.

II) S'il y a des troubles de coagulation :

— la conduite à tenir habituelle est à suivre : petite transfusion, hémostyl *per os,* prescription de chlorure de calcium (soit 4 gr. *per os,* soit par voie intraveineuse, 100 cc. de la solution à 2 %).

— mais il faut songer que cet allongement du temps de coagulation peut être dû uniquement à l'absence de bile dans l'intestin : aussi certains prescrivent dans ces cas l'ingestion de bile hétérogène (Heller).

III) Si l'on trouve de l'anémie, de petites transfusions sont à conseiller. Mais pour certains (Tamman), ces troubles seraient dus à l'absence de vitamine D et le traitement préventif de l'anémie consisterait à faire ingérer de la bile hétérogène ou même à prescrire de l'ergostérine irradiée.

IV) Si l'on craint des troubles osseux : certains prescrivent des injections d'ergostérine irradiée (Tammann) ou tout simplement l'ingestion de bile hétérogène.

D'autres, tenant l'acidose pour responsable de ces troubles osseux, conseilleraient une médication alcaline ; elle ne permet guère d'espérer un bien grand résultat. L'insuline, par contre, semblerait indiquée (Sénèque).

D'autres encore attribuent au phosphore un rôle important, et préconisent le phosphate tricalcique, comme dans la médication anti-rachitique (Wagensteen). Ces faits ont été mis en évidence chez l'animal (Eckles, Becker, Palmer).

V) Enfin, soit pour faire rétrocéder les troubles, soit pour les prévenir, certains auteurs ont conseillé tout sim-

plement l'ingestion de bile, puisque celle-ci contient tous les éléments, dont la carence est responsable des accidents engendrés par une fistule biliaire. C'est ainsi qu'on a prescrit l'ingestion de bile fraîche de bœuf ou même l'ingestion de la bile du sujet recueillie aseptiquement.

Mais, très souvent, le malade ne peut tolérer cette ingestion de bile et la vomit.

C'est alors que certains ont prescrit des sels biliaires, pris en cachets (Wagensteen) ; ceux-ci constituent en effet le principe actif de la bile.

D'autres auteurs ont conseillé, dans les cas graves où le malade est dans un état très précaire, de pratiquer une gastrostomie, afin d'introduire la bile dans le tube digestif : soit bile hétérogène en injection, soit bile du sujet, par dérivation extra-abdominale, entre la sonde du trajet fistuleux et celle de la gastrostomie (Sauvage, Tiesenhausen). Ce dernier auteur a même conseillé de faire pénétrer la sonde de gastrostomie à travers le pylore jusque dans le duodénum. Ce procédé peut avoir son utilité dans des cas de nécessité, et ces auteurs citent des observations où ils ont pu, après avoir rétabli leur malade, réintervenir ultérieurement.

ANESTHÉSIE

Si l'on pratique l'anesthésie générale : ne jamais utiliser le chloroforme, mais employer l'éther ou le protoxyde. On peut également faire une rachi ou une loco-régionale.

VOIE D'ABORD

— Il faut se donner beaucoup de jour dans ces réinterventions toujours difficiles, du fait de l'importance des adhérences sous-hépatiques.

1° Si l'orifice cutané du trajet fistuleux se trouve sur la ligne médiane (ou n'est pas trop à distance de cette ligne),

sans s'occuper de la cicatrice, il faut pratiquer une incision médiane car la voie biliaire principale est médiane (Gosset). Il importe de faire descendre cette incision nettement au-dessous de l'ombilic. On fait écarter par un deuxième aide, situé à la gauche de l'opérateur. On obtient ainsi le maximum de jour. Retenons qu'il faut ménager le trajet fistuleux, car il constitue un bon repère pour conduire sur la voie principale, au milieu de grosses adhérences. Parmi celles-ci le premier repère à rechercher est le bord inférieur du foie (Gosset).

2° Si l'orifice fistuleux est situé très à distance de la ligne médiane : il faut inciser suivant l'ancienne cicatrice. On est parfois obligé de compléter : une incision de Kehr par une petite incision transversale, ou une ancienne incision de Sprengel par une incision de Rio-Branco. Mais cette dernière risque de donner un sphacèle du lambeau.

CHAPITRE II

TECHNIQUES CLASSIQUES PROPOSÉES

— Quelles sont les opérations qui ont été proposées ?

— Elles sont très nombreuses. Beaucoup semblent plus théoriques que pratiques.

— Elles ont été bien décrites par Paul Mathieu et Villard dans le rapport au Congrès de Chirurgie, de Paris, de 1923, sur le « Traitement des oblitérations de la voie biliaire principale ».

Mais il s'agissait là d'une vue d'ensemble sur le traitement à opposer au rétrécissement cholédocien d'une façon générale.

Dans le cas particulier que nous envisageons, où se pose le problème de rétablir le cours de la voie principale chez des malades présentant une fistule biliaire post-opératoire, beaucoup de ces procédés peuvent sembler aléatoires, vu les difficultés que l'on va rencontrer en réintervenant dans ces cas.

Nous rappellerons cependant ces différents procédés, car, malgré leur difficulté, ils ont été réalisés à peu près tous, avec des résultats plus ou moins bons, il est vrai, chez des malades présentant une fistule biliaire post-opératoire.

Il faut classer ces différents procédés en opérations de réparation de la voie biliaire (intervenant directement sur le rétrécissement), et en opérations de dérivation par anastomose bilio-digestive.

I. — Opérations réparatrices de la voie biliaire principale.

Il faut distinguer :
— La cholédocotomie dilatatrice.
— Les plasties.
— Les opérations restauratrices proprement dites :
  — soit par suture circulaire bout à bout ;
  — soit par suture quand-même des 2 bouts cholédociens sur tube de caoutchouc.

1. — Cholédocotomie dilatatrice.

Elle consiste à sectionner le canal rétréci, en agissant en somme comme dans l'urétrotomie interne pour les rétrécissements du canal de l'urètre, avec cette différence qu'ici la section porte non seulement sur la tunique interne, mais sur toute l'épaisseur de la paroi du canal rétréci. Le canal biliaire est incisé sur toute la longueur de la partie sténosée, et l'on s'assure par cathétérisme de la perméabilité des deux extrémités. La continuité est rétablie par un tube de caoutchouc, couché dans la gouttière ainsi obtenue, et s'engageant par ses deux extrémités dans la lumière du canal biliaire. Cette conduite est justifiée par les recherches classiques de Cornil et Carnot, qui ont montré chez l'animal, la tendance invincible qu'ont certains canaux organiques, parmi lesquels les voies biliaires, à se reconstituer en cylindres creux. En trois jours, un canal ouvert et maintenu béant, est reconstitué avec son épithélium.

Le drain introduit dans la gouttière cholédocienne n'a donc pas seulement le but de rétablir la solution de continuité, mais encore celui de maintenir le calibrage du cholédoque, condition essentielle pour que cette cholédocotomie dilatatrice puisse être efficace.

Dans certains cas de rétrécissements, situés dans la région vatérienne, la duodénotomie a été nécessaire pour

sectionner le rétrécissement cholédoco-duodénal sur une sonde passée à travers la papille.

Telle est la cholédocotomie dilatatrice. Il faut la considérer comme un procédé intéressant, mais exceptionnel (Mathieu). Néanmoins, en recherchant les cas où cette opération avait été pratiquée à la suite d'une fistule biliaire post-opératoire, nous avons pu retrouver deux observations, l'une de Hartmann, l'autre de Tixier.

On doit rattacher à la cholédocotomie dilatatrice un procédé bien particulier que Bérard et Mallet-Guy ont réalisé en réintervenant pour une fistule biliaire (*Lyon Chirurgical*, septembre-octobre 1931).

Il s'agissait d'un cas où le lipiodol ne passait pas dans le duodénum. Ils pratiquèrent une cholédocotomie et trouvèrent un rétrécissement, bas situé, du cholédoque, probablement par pancréatite. Ils mirent un tube de verre dans le segment inférieur du cholédoque rétréci et dans sa partie trans-vatérienne. Cette intubation trans-vatérienne n'est évidemment praticable que si le segment inférieur du cholédoque, bien que totalement oblitéré sur une certaine longueur, peut être cathétérisé opératoirement dans sa zone rétrécie ou comprimée.

Bérard estime que cette technique peut ainsi trouver dans la cure des fistules biliaires post-opératoires, d'intéressantes indications de nécessité, lorsque le malade ne peut supporter une dérivation. Il serait encore plus simple de dilater la papille et de maintenir son calibre par un drain de caoutchouc trans-vatérien (Duval).

II. — Opérations plastiques.

Les plasties destinées à rétablir la perméabilité des voies biliaires rétrécies ou interrompues sont des raretés chirurgicales.

On a décrit des autoplasties par section longitudinale du rétrécissement suivie de suture transversale.

On a décrit aussi des plasties empruntant aux organes

voisins des lambeaux de tissu, nécessaires à la reconstitution du conduit biliaire (l'estomac et la vésicule ont pu être ainsi envisagés).

Ce sont là des curiosités chirurgicales, plus théoriques que pratiques, déjà pour la cure du simple rétrécissement, a fortiori, quand celui-ci est compliqué de fistule biliaire. Cependant, nous avons retrouvé une observation de Wolf, citée par Huard, où chez un malade porteur de fistule biliaire, le fond de la vésicule restant fut anastomosé au bout distal du cholédoque.

III. — Opérations restauratrices proprement dites
(par suture circulaire avec ou sans prothèse de caoutchouc).

COMMENT PEUT-ON ÊTRE AMENÉ A PRATIQUER UNE OPÉRATION RESTAURATRICE QUAND ON RÉINTERVIENT POUR UNE FISTULE BILIAIRE ?

1) Tout d'abord, il faut bien dire que très souvent cette opération est impossible, du fait des nombreuses adhérences rencontrées dans ces cas. Il est même parfois impossible de délimiter le rétrécissement cholédocien qui est pris dans un gros bloc d'adhérences ou, si on le reconnaît, de le réséquer, étant donné son étendue. Enfin souvent on ne trouve que le bout supérieur, sans que l'on puisse reconnaître dans la partie inférieure de la plaie le bout distal.

On conçoit que, dans ces cas, toute restauration soit impossible et que seule une intervention de dérivation puisse être réalisée.

2) Cependant il est des cas rares, où le rétrécissement cholédocien apparaît sous forme d'un nodule cicatriciel isolable ; on peut alors le reséquer et terminer par une opération restauratrice. Nous retrouvons deux observations où cette opération a pu être pratiquée chez un malade présentant une fistule biliaire :

— Un cas cité par Huard (Erdmann I).

— Un cas cité par Lecène et Gaudart d'Allaines (Finney).

3) Mais dans la plupart des cas, les interventions de restauration du cholédoque ont été pratiquées dans des conditions un peu particulières (Mathieu).

On est réintervenu très rapidement en présence d'une fistule biliaire post-opératoire car, celle-ci s'étant associée très précocement à la décoloration des matières, on a pensé à une plaie accidentelle (le calcul ayant été éliminé par la radio).

L'intervention primitive est donc relativement récente, datant de quelques semaines au plus. C'est dans ces cas qu'on peut avoir la chance, en suivant le trajet fistuleux, de ne trouver qu'une périviscérite discrète sans adhérences solides. Le rétrécissement cicatriciel n'a pas eu le temps de s'organiser, et la recherche des deux bouts de la voie principale est possible. Leur calibre est encore peu modifié, leur paroi est plus ou moins friable, et leur écart plus ou moins notable.

Quelles sont les différentes opérations restauratrices ?

A) *La plus simple est la suture circulaire bout à bout* (hépaticorraphie ou cholédocorraphie).

— C'est la reconstitution intégrale de la voie biliaire.

Mais elle est d'une technique très délicate, et surtout demande des *conditions anatomiques* bien précises :

— Les calibres respectifs ne doivent pas être modifiés.

— L'écart entre les deux bouts ne doit pas dépasser 2 à 3 cm., pour éviter la tension des sutures. Cependant deux facteurs permettront de faciliter le rapprochement : d'une part la mobilisation du duodénum, d'autre part la mise en place de fils d'appui qui soulageront les sutures.

— Il y a trois façons d'exécuter la suture circulaire : par surjet, par points séparés (Mathieu-Fiolle), ou bien à la manière d'une suture artérielle (Sencert). Il semble qu'il faille préférer avec Mayo le catgut.

— Faut-il assurer la sécurité de la suture par un drainage de la voie biliaire ?

Certains chirurgiens ont réalisé ce drainage, les uns par un drain de Kehr sortant à la partie supérieure de la su-

ture, les autres par un drain transvatérien sortant par une petite contre-incision duodénale (Vœlcker). Il semble que ce drainage offre plus d'inconvénients que d'avantages, comme le dit Mathieu (mauvaise cicatrisation de la suture dans le premier procédé, fistule duodénale dans le second).

— Par contre, il faudra assurer le drainage de la région sous-hépatique, car la suture peut ne pas être tout à fait étanche avant sa cicatrisation complète.

— Telle est la suture circulaire *simple*. Elle a pu donner de bons résultats lorsqu'elle a été pratiquée immédiatement, au cours même de l'intervention où la blessure accidentelle du cholédoque s'est produite. Ce n'est pas une opération vraiment praticable, lorsqu'on réintervient pour une fistule biliaire, même dans les conditions les meilleures que nous avons indiquées, c'est-à-dire très peu de temps après l'intervention initiale. En effet, durant ce temps, il s'est tout de même installé un foyer inflammatoire, les parois du cholédoque sont friables et les sutures risquent de couper, parfois même les deux bouts sont déjà suffisamment écartés pour que l'on ne puisse assurer leur suture sans craindre de traction.

B) *Suture circulaire des deux bouts de la voie principale sur tube de caoutchouc.*

C'est pour toutes ces raisons que la suture circulaire sur tube de caoutchouc semble bien préférable.

L'emploi de cette prothèse ne doit en rien éliminer la suture des deux segments cholédociens lorsqu'on peut les rapprocher, réalisant ce que Lecène et Gaudart d'Allaines appellent « la suture quand même » ; mais elle offre plus de sécurité dans le cas où la friabilité de la paroi cholédocienne entraînerait le lâchage des sutures.

C) *Restauration de la voie principale avec prothèse en tube de caoutchouc, véritable pièce intercalaire entre les deux bouts, sans suture, avec épiplooplastie.*

Enfin, si l'on ne peut rapprocher les deux bouts, ce qui est fréquent, comment peut-on suppléer à la perte de substance ?

La greffe (veineuse par exemple) qui a été proposée est encore du domaine de l'expérimentation.

Par contre la prothèse caoutchoutée, intercalée entre les deux segments biliaires rétractés, est la seule technique réalisable. Il suffit de faire pénétrer le tube de caoutchouc dans les deux lumières, et de pratiquer autour du drain une épiplooplastie.

Sur quels principes a-t-on pu baser l'utilisation de cette prothèse de caoutchouc ?

Dès 1907, Terrier avait utilisé la prothèse en tube de caoutchouc.

En Amérique, les frères Mayo l'ont souvent employée.

Plus récemment, Lecène et Gaudart d'Allaines ont bien mis au point cette question dans le *Journal de Chirurgie* (t. 20, p. 237).

Cette nouvelle conception est une application chirurgicale de travaux expérimentaux déjà anciens. En effet, la grande facilité de réparation des voies biliaires est un fait bien connu des expérimentateurs.

Claude Bernard avait signalé que la simple ligature du cholédoque chez le chien ne produit pas d'ictère : la ligature coupe, tombe dans la lumière du cholédoque ; et le cours de la bile se rétablit en quelques jours (Physiologie Opératoire, p. 600).

Cornil et Carnot (*Bull. Acad. de Méd.*, 1897, 28 déc., t. 38, p. 699; 1898, 19 juillet, p. 47, t. XL) en expérimentant sur la vésicule biliaire, la vessie et l'uretère, ont montré que ces conduits ou réservoirs, maintenus ouverts, se reconstituent invinciblement en cylindres ou organes creux, à condition qu'ils soient maintenus béants. L'épiploon s'applique sur la brèche ; en trois jours environ le péritoine s'organise autour. Puis, très rapidement, un nouveau conduit se reconstitue intégralement avec sa muqueuse et son épithélium.

Sullivan montre qu'on pouvait reconstituer sur un drain un cholédoque sectionné de chien. Autour du canal ainsi maintenu béant, la séreuse péritonéale s'organise, et quel-

ques jours après, aidé de la muqueuse des deux extrémités du conduit sectionné, un nouveau canal tapissé d'épithélium se reconstitue.

En 1912, Ausperer et Kimura ont expérimenté également cette reconstruction du cholédoque sur tube de caoutchouc ; ils ont étudié en particulier la destinée du drain qui, chez l'animal expérimenté, ne resterait en place que trente-cinq jours environ, puis tomberait dans le duodénum.

Technique pour disposer une prothèse de caoutchouc entre les deux segments de la voie principale, sans suture.

Elle est simple. On utilise de préférence la sonde de Nélaton n° 18 ou 20 à bout coupé, et l'on introduit ses deux extrémités dans chaque segment du conduit traumatisé en les faisant pénétrer sur plusieurs centimètres ; mais surtout, il est indispensable de faire pénétrer le bout inférieur de la sonde jusque dans le duodénum, à travers le sphincter d'Oddi, afin d'éviter que celui-ci ne s'opposât à son élimination (Mathieu).

Pour être plus sûr de cette élimination, certains chirurgiens ont proposé d'employer comme prothèse caoutchoutée, un tube qui, assurant synergiquement le drainage des voies biliaires et étant conduit ainsi à l'extérieur, pourrait être secondairement enlevé. On a ainsi utilisé le tube en T, la petite branche servant uniquement de prothèse ; Voelcker, après avoir conduit le tube de prothèse dans le duodénum, l'a fait ressortir par une petite contre-incision duodénale et l'a amené en dehors de l'abdomen ; mais ces procédés sont compliqués.

Conclusion

Retenons donc, qu'étant donné les difficultés rencontrées, la restauration du cholédoque est très rarement réalisable, lorsqu'on réintervient pour une fistule biliaire. Elle ne peut en tout cas se réaliser pratiquement, que par l'intermédiaire d'un tube de caoutchouc, avec ou sans suture. Nous avons ainsi retrouvé 8 observations où cette opération

avait été réalisée chez un malade présentant une fistule biliaire :

— six cas cités par Lecène et Gaudart d'Allaines ;
— un cas cité par Huard (Erdamnn I) ;
— un autre cas (Hybbinette III).

Avantages :

Cette intervention permet évidemment la reconstitution idéale de la voie biliaire, en conservant la fonction physiologique du sphincter d'Oddi, qui s'oppose à l'infection ascendante.

Inconvénients :

Mais ce procédé a ses inconvénients.

L'extrémité inférieure du drain a beau être menée jusqu'au duodénum, son élimination sera tout de même freinée par tout le segment inférieur du canal biliaire en mauvais état, et rétréci de ce fait. Cette crainte de la non élimination du drain est beaucoup plus grande ici, au cours d'une restauration, que dans l'anastomose cholédoco-duodénale, où l'extrémité inférieure du tube de caoutchouc est libre et pénètre directement dans le duodénum.

Il semble donc que, plutôt que de vouloir reconstituer à tout prix le cholédoque, il est bien préférable de faire une opération de dérivation, avec ou sans tube de caoutchouc, comme le conclut Villard dans son rapport au Congrès français de Chirurgie de 1923.

II. — Opérations de dérivation bilio-digestive.

Avantages :

Les opérations de dérivation se prêtent mieux que les opérations restauratrices aux conditions anatomiques que l'on rencontre au cours des réinterventions pour fistule biliaire.

Les adhérences sous-hépatiques sont intenses ; il est difficile d'atteindre la région cholédocienne ; le seul guide est le trajet fistuleux qui mène vers la voie principale, mais il

est parfois très friable, parfois même il finit par se rompre ou par se perdre plus ou moins dans les adhérences.

Enfin, quand on a repéré la région cholédocienne, si l'on arrive aisément à trouver le bout supérieur, il est parfois impossible de retrouver le bout inférieur dans ce magma. Aussi doit-on reconnaître que l'opération de dérivation facilite et simplifie les choses ; seule, la découverte du bout supérieur importe en effet.

Inconvénients :

Certes les opérations de dérivation ont un inconvénient : c'est la suppression du rôle physiologique du sphincter d'Oddi. Il est vrai, comme le dit Lecène, dans sa « Thérapeutique Chirurgicale », « que si la guérison immédiate peut être obtenue et le cours de la bile rétabli vers l'intestin, le seul point noir, c'est l'avenir. Le gros danger dans ces cas c'est l'infection ascendante ultérieure. De fait, si des malades, comme ceux de Brin, de Savariaud, de Wilms, ont été suivis pendant un an et plus et sont restés guéris, d'autres, comme ceux de Guibé, succombèrent lentement avec des signes d'angiocholites au bout de quelques mois, bien que la fistule soit fermée ».

W. Barber, dans ses travaux expérimentaux chez le chien, a montré qu'une anastomose des voies biliaires sur le tube digestif aboutissait non seulement à des lésions inflammatoires, mais aussi à une dilatation du cholédoque (par suite de la section de sa gaine nerveuse). Aussi, pour cet auteur, l'infection ascendante serait due non seulement à l'absence du sphincter d'Oddi, mais encore à l'absence de contractilité cholédocienne.

Certains chirurgiens ont voulu éviter l'infection ascendante, par une modification de technique, que l'on peut réaliser en particulier au cours d'une anastomose du cholédoque au tube digestif sur tube de caoutchouc ; il suffit de donner au tube implanté un trajet oblique dans la paroi, avec enfouissement à la Witzel faisant valvule. Boppe

avait déjà conseillé cette technique à la suite de ses travaux expérimentaux chez le chien.

Enfin pratiquement, si les opérés présentent parfois des poussées ictériques et douloureuses dues à une stase biliaire par œdème pariétal ou même légère infection, ce n'est que rarement que l'on voit la grande angiocholite.

D'ailleurs il ne faut pas oublier que nous sommes en présence de malades qui ont le choix entre l'évolution progressive vers la cachexie, que leur offre la persistance d'une fistule biliaire, et le risque tout de même sérieux d'une guérison définitive, que peut leur donner une opération de dérivation.

Il faut donc pour toute opération de dérivation quelle qu'elle soit (depuis la cholécystogastrostomie jusqu'à l'hépatico-duodénostomie et même la transplantation du trajet fistuleux) accepter ces inconvénients toujours possibles, car, par contre, ces interventions peuvent donner de beaux résultats.

Quel point des voies biliaires faut-il anastomoser ?

1) *La plus simple de toutes les dérivations est évidemment l'anastomose de la vésicule à un segment du tube digestif* (estomac, duodénum ou iléon). Mais il faut insister sur le fait que cette dérivation par la vésicule ne peut guère se pratiquer qu'en présence d'une fistule vésiculaire : il est simple en effet, après avoir mis préventivement une pince sur le fond vésiculaire, de la libérer de la paroi abdominale et de l'anastomoser.

En présence d'une *fistule cholédocienne,* l'opération de dérivation par la vésicule est presque impraticable (Mathieu). Souvent la vésicule a été enlevée. Et dans les cas de cholédocotomie où la vésicule aurait été conservée, elle est pratiquement inutilisable parce que : rétractée, à parois infectées, avec souvent un cystique oblitéré. Or les conditions indispensables à une bonne cholécystogastrostomie sont : l'existence d'une vésicule distendue, à parois sou-

ples, se laissant bien amener à l'estomac, et à cystique perméable.

2) *Aussi, lorsqu'on réintervient pour une fistule cholédocienne, on ne peut réaliser une dérivation que par anastomose du segment supérieur de la voie biliaire (cholédoque ou hépatique), au tube digestif.*

Ce qu'il importe alors c'est la découverte du segment sus-strictural.

La partie n'est pas toujours aisée, vu les nombreuses adhérences rencontrées ; il faudra souvent abaisser le côlon et le duodénum, venus adhérer sous le foie. Les manœuvres seront parfois laborieuses et délicates pour ne pas léser ces organes.

— Dans certains cas le segment cholédocien, siégeant au-dessus de l'obstacle, est dilaté ; on le repère alors facilement ; tout au plus devra-t-on éliminer la veine-porte par simple ponction.

— Mais le plus souvent, lorsqu'il y a fistule biliaire, la voie principale n'est pas dilatée, la rétention sus-stricturale faisant défaut, par opposition à ce qui se passe dans le rétrécissement cholédocien sans fistule et avec ictère (Mathieu). On conçoit alors la difficulté de trouver le bout supérieur. On se guidera sur le trajet fistuleux qui doit mener vers la portion encore perméable du canal biliaire. Parfois on ne trouve même qu'un orifice d'où l'on voit sourdre la bile ; on devra alors en profiter pour pratiquer l'anastomose.

3) *Enfin, certains chirurgiens américains ont préconisé l'anastomose de l'extrémité du trajet fistuleux lui-même.* C'est la fistulo-gastro ou duodénostomie, sur laquelle nous voulons insister dans cette thèse et dont nous reparlerons en détail.

Sur quel point du tube digestif doit-on porter l'anastomose?

Cette question est assez importante si l'on veut réduire au minimum, d'une part le danger d'angiocholite par l'in-

fection ascendante, d'autre part le danger de troubles physiologiques par abouchement de la circulation biliaire en un point peu approprié du tube digestif.

Il est certain que plus on descend sur le tube digestif, plus on s'expose à l'infection ascendante, et que plus on s'éloigne du duodénum, soit vers l'estomac, soit vers le grêle, moins la dérivation est physiologique.

— Disons tout de suite que l'anastomose des voies biliaires avec le *côlon est à rejeter* (Mathieu).

— Quant à l'anastomose *sur le grêle,* elle a l'avantage d'éviter une grosse dissection du bout supérieur de la voie biliaire, car on peut amener le grêle à son contact. Mais elle a le gros inconvénient du danger maximum d'infection ascendante. Les procédés de Dahl ou de Monprofit (avec exclusion en Y de l'anse) s'efforcent d'y pallier, mais c'est une opération qui est compliquée, qui nécessite le passage du grêle à travers le mésocôlon, qui reste laborieuse et grave. Enfin le grêle, par sa mobilité, tire sur les sutures.

— *Il en résulte que pratiquement les deux segments du tube digestif auxquels on anastomose les voies biliaires, sont l'estomac et le duodénum :*

a) En anastomosant à l'estomac, il y aurait moins de danger d'infection. Des comparaisons de prélèvements gastriques et duodénaux pratiqués chez le chien ont pu montrer une différence de septicité (Thèse de Lubin).

b) En anastomosant au duodénum, le geste est plus logique physiologiquement parlant ; néanmoins il semble que les faits cliniques soient en désaccord avec la physiologie, car l'anastomose du conduit biliaire à l'estomac est très bien tolérée (Mathieu). D'ailleurs Beaver et Mann ont publié dans les Comptes rendus de la clinique Mayo de 1928, des travaux expérimentaux réalisés chez le chien où ils mettaient en évidence que la cholécysto-gastrostomie ne troublait en rien l'acidité de la sécrétion gastrique : par une fistule gastrique ils firent des prises échelonnées et constatèrent que l'acidité libre et combinée restait la

même qu'auparavant. Ces faits concordent d'ailleurs avec ceux dont parle Lubin au cours de ses expérimentations à la Clinique Chirurgicale de la Salpêtrière.

On peut donc conclure en disant que si l'anastomose au duodénum est plus physiologique, l'anastomose à l'estomac est plus pratique, car celui-ci se laisse amener plus facilement.

Cependant pratiquement les choses se passent un peu différemment ; on choisira comme point d'anastomose, tantôt l'estomac, tantôt le duodénum, suivant les cas, suivant les lésions et les adhérences rencontrées, pour que la technique soit le plus facilement réalisable.

Etude des différentes techniques de dérivation bilio-digestive.

— Nous éliminerons l'anastomose de la vésicule au tube digestif, puisque, comme nous l'avons précédemment vu, elle est pratiquement irréalisable lorsqu'on réintervient pour une fistule cholédocienne. Nous n'avons d'ailleurs retrouvé *aucune observation.*

— Nous citerons par curiosité un cas de cholangiogastrostomie, pratiquée chez un malade présentant une fistule biliaire. En réintervenant, la libération des adhérences permit de découvrir une petite plaie de la branche droite de bifurcation du canal hépatique. On y introduit un petit drain dont on enfouit l'autre extrémité dans l'estomac (Pasman).

On peut dire que pratiquement, lorsqu'on réintervient pour une fistule biliaire après cholécystectomie ou opération de Kehr, l'anastomose bilio-digestive ne peut se faire que par l'intermédiaire du segment sus-strictural de l'hépatique ou du cholédoque.

Anastomose au tube digestif du segment sus-strictural de la voie principale (hépatique ou cholédoque).

Ces anastomoses peuvent porter sur l'estomac, le duodénum et le jéjunum.

A) *La cholédoco (ou hépatico) jéjunostomie.*

Cette opération a été réalisée pour la première fois par Riedel, en 1888.

Elle a été pratiquée plusieurs fois chez des malades porteurs de fistule biliaire. Nous retrouvons :

— 1 observation citée par Huard (Nordmann) ;

— 4 cas (avec trois guérisons) rapportés par Berner au Congrès de Chirurgie, des Pays du Nord, 1931.

La technique est celle de l'exclusion en Y décrite par Dahl et Monprofit dès 1909. Il est certain qu'en amenant ainsi le grêle au cholédoque, il y aura beaucoup moins de traction sur les sutures que dans la cholédoco-duodénostomie, malgré une bonne mobilisation du duodénum ; mais cette opération est compliquée, difficile et dangereuse chez un malade atteint de fistule biliaire.

Aussi les anastomoses du cholédoque à l'estomac ou au duodénum ont été beaucoup plus employées.

B) *Nous envisagerons donc surtout les anastomoses du cholédoque (ou de l'hépatique) avec l'estomac ou le duodénum.*

Il existe 4 techniques d'anastomoses :

1° L'anastomose latéro-latérale ;

2° L'anastomose termino-latérale avec simple suture ;

3° L'anastomose termino-latérale sur prothèse de caoutchouc, avec « suture quand-même » ;

4° L'anastomose termino-latérale sans suture, avec prothèse caoutchoutée intercalaire et épiplooplastie.

1° *L'anastomose latéro-latérale ne peut guère se pratiquer qu'entre la voie biliaire et le duodénum (Mathieu). C'est la cholédoco-duodénostomie latéro-latérale.*

Conditions :

Pour être réalisable, cette opération réclame une grosse distension du cholédoque. On conçoit donc qu'elle puisse rarement être pratiquée lorsqu'on réintervient pour une fistule biliaire puisque dans ces cas, le plus souvent, le cholédoque n'est pas dilaté.

Il faut en outre une autre condition qui limite encore

davantage les indications : c'est que l'obstacle soit situé tout à fait à la base du cholédoque pour permettre l'adossement latéro-latéral du duodénum au cholédoque dilaté.

Nous avons retrouvé cependant deux observations où cette opération avait pu être pratiquée chez un malade présentant une fistule biliaire :

— Un cas opéré par Soupault (Comptes rendus de la Clinique chirurgicale de la Salpêtrière) ;

— Un autre cas (Hybbinette I).

Technique :

On pratique d'abord deux petites incisions parallèles et transversales : l'une à la base du cholédoque, l'autre sur le duodénum. La suture est simple, analogue à une petite bouche de gastro-entérostomie. Elle se fait aux points séparés ou au surjet. Certains ont préféré laisser un petit drain dans la bouche ainsi formée (Soupault). D'autres ont décollé préalablement le duodénum afin de pratiquer la petite incision duodénale transversale sur le contour postéro-supérieur de celui-ci. La bouche ainsi constituée présente un grand axe antéro-postérieur et il n'y a pas de traction sur les sutures (Hybbinette).

2° *L'anastomose par implantation termino-latérale avec simple suture a pu être réalisée sur le duodénum ou sur l'estomac.*

Conditions :

Elle demande un cholédoque dilaté et non friable (Villard), mais surtout que le bout supérieur de la voie biliaire soit suffisamment long pour pouvoir être suturé sans traction. Aussi s'agit-il plus souvent d'anastomoses du cholédoque, que de l'hépatique.

Nous avons retrouvé un assez grand nombre d'observations où cette opération a été pratiquée chez des malades présentant une fistule biliaire et parmi celles-ci :

— D'une part des cas de cholédoco-duodénostomie :

— Tout d'abord une malade opérée, en 1906, par Terrier et Gosset, avec plein succès. La malade a été revue 27 ans après en parfaite santé.

— 3 cas cités par Mathieu dans son rapport au Congrès de Chirurgie, de 1923.

— 1 cas Mac Eachern (cité dans la thèse de Huard).

— 1 cas (Hybbinette II, Acta Chir. Scandinave, 1932).

— D'autre part des cas de cholédoco-gastrostomie par simple suture :

— 1 observation du Professeur Gosset (Thèse Lubin).

— 2 observations rapportées par Huard (Savariaud II, et Wilms IV).

— 1 cas de Berendes (Zentralbl. f. Chir., 1925, t. I).

Technique :

On amène l'extrémité du cholédoque au niveau de la région où l'on veut porter l'anastomose. Relevant alors son extrémité avec une pince, on fixe la face postérieure de l'extrémité du cholédoque à la séro-musculeuse de l'estomac ou du duodénum par un petit surjet.

On pratique une petite incision sur le segment choisi du tube digestif, vis-à-vis de l'extrémité cholédocienne qui se trouve ainsi adossée ; puis on termine par deux surjets : l'un muqueux, l'autre séro-musculeux.

Mayo, qui avait réalisé cette implantation, dès 1905, avait décrit un procédé beaucoup plus compliqué : il attirait le cholédoque dans le duodénum au moyen d'une contre-incision.

3° *L'anastomose par implantation termino-latérale sur prothèse de caoutchouc est une opération sur laquelle Lecène et Gaudart d'Allaines ont beaucoup insisté dans le « Journal de Chirurgie »* (tome 20, p. 237). *Nous parlerons d'abord de l'anastomose sur prothèse, avec suture.*

Conditions :

L'intérêt de cette technique réside en ce que :

— Il suffit de trouver le bout supérieur sans s'occuper de sa longueur ni de son calibre.

— Il faut cependant que ce segment biliaire présente assez de surface pour qu'on puisse y poser des sutures.

Technique :

On fait pénétrer une extrémité du tube de caoutchouc

dans le moignon cholédocien et on l'enfonce de quelques centimètres.

Pour pouvoir permettre la suture, on attire l'estomac, ou on décolle le duodénum pour l'attirer en haut, et par le petit artifice suivant, on évitera la traction sur les sutures :

« Après incision de la couche séro-musculaire du duodénum, on attire en haut par la brèche un cône muqueux comme dans la gastrostomie par le procédé de Fontan. Ainsi le cône ouvert à son sommet pour le passage du tube augmente la hauteur du duodénum et diminue la traction sur les fils. » Il est bon de fixer le drain préalablement par un fil de lin, pour qu'il ne soit pas trop vite éliminé.

Le tube de caoutchouc dans cette « suture quand-même » constitue alors une véritable sécurité dans le cas où les fils couperaient, du fait de la cholédocite. On peut d'ailleurs y adjoindre l'épiplooplastie.

Cette opération a été réalisée chez des malades présentant des fistules biliaires :

— 5 cas cités par Lecène et Gaudart d'Allaines ;

— 1 cas cité par Huard (Erdmann II).

4° *L'anastomose termino-latérale sans suture avec prothèse caoutchoutée intercalaire et épiplooplastie est l'intervention qui est le plus souvent indiquée lorsqu'on réintervient pour une fistule biliaire cholédocienne* (fig. 6).

Conditions :

Parmi les nombreuses adhérences rencontrées, cette opération ne demande en effet qu'une seule condition : il suffit, et c'est l'intérêt de cette technique, de trouver uniquement la lumière du segment sus-strictural, soit que l'on trouve dans le fond de la plaie un petit orifice où l'on voit sourdre la bile, soit que l'on trouve un petit moignon cholédocien dilaté qu'il sera facile d'inciser pour pénétrer dans sa lumière.

Technique :

Il suffit d'engager le tube de caoutchouc dans l'orifice d'où l'on voit sourdre la bile. Il est important de fixer le tube au moignon biliaire par un catgut ou un fil de lin.

Dans un deuxième temps, on va découvrir le bord supérieur et la face antérieure du duodénum sans avoir à le décoller ni à l'attirer vers le haut, si cela est rendu dif-

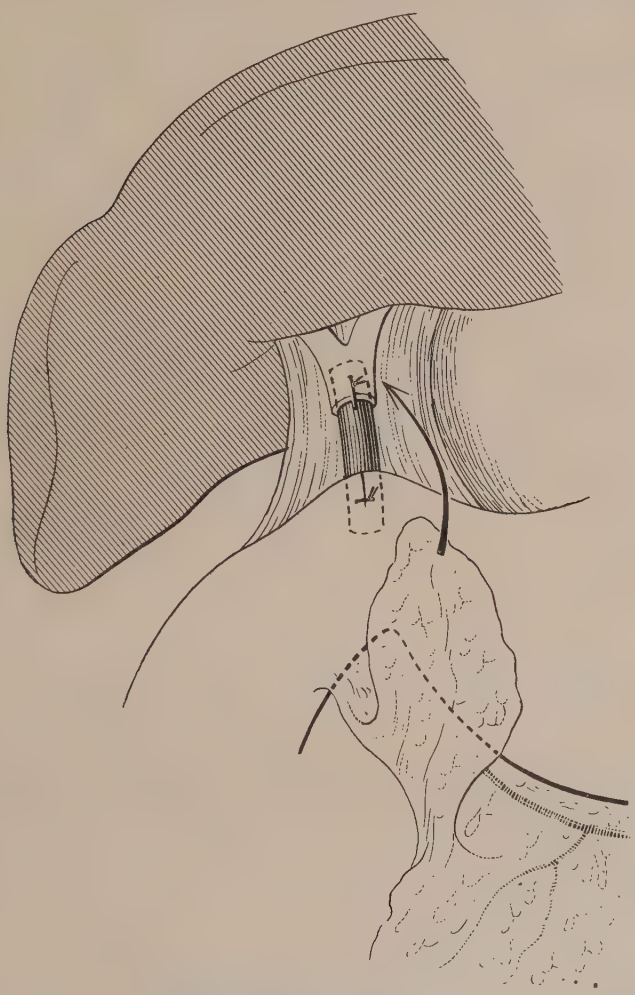

Fig. 6 (d'après Lecène et Gaudart d'Allaines)

ficile par les adhérences. On pratique alors une petite incision et on y introduit l'autre extrémité du tube de caoutchouc. Dans d'autres cas, vu les adhérences rencontrées,

dans le moignon cholédocien et on l'enfonce de quelques centimètres.

Pour pouvoir permettre la suture, on attire l'estomac, ou on décolle le duodénum pour l'attirer en haut, et par le petit artifice suivant, on évitera la traction sur les sutures :

« Après incision de la couche séro-musculaire du duodénum, on attire en haut par la brèche un cône muqueux comme dans la gastrostomie par le procédé de Fontan. Ainsi le cône ouvert à son sommet pour le passage du tube augmente la hauteur du duodénum et diminue la traction sur les fils. » Il est bon de fixer le drain préalablement par un fil de lin, pour qu'il ne soit pas trop vite éliminé.

Le tube de caoutchouc dans cette « suture quand-même » constitue alors une véritable sécurité dans le cas où les fils couperaient, du fait de la cholédocite. On peut d'ailleurs y adjoindre l'épiplooplastie.

Cette opération a été réalisée chez des malades présentant des fistules biliaires :

— 5 cas cités par Lecène et Gaudart d'Allaines ;

— 1 cas cité par Huard (Erdmann II).

4° *L'anastomose termino-latérale sans suture avec prothèse caoutchoutée intercalaire et épiplooplastie est l'intervention qui est le plus souvent indiquée lorsqu'on réintervient pour une fistule biliaire cholédocienne* (fig. 6).

Conditions :

Parmi les nombreuses adhérences rencontrées, cette opération ne demande en effet qu'une seule condition : il suffit, et c'est l'intérêt de cette technique, de trouver uniquement la lumière du segment sus-strictural, soit que l'on trouve dans le fond de la plaie un petit orifice où l'on voit sourdre la bile, soit que l'on trouve un petit moignon cholédocien dilaté qu'il sera facile d'inciser pour pénétrer dans sa lumière.

Technique :

Il suffit d'engager le tube de caoutchouc dans l'orifice d'où l'on voit sourdre la bile. Il est important de fixer le tube au moignon biliaire par un catgut ou un fil de lin.

Dans un deuxième temps, on va découvrir le bord supérieur et la face antérieure du duodénum sans avoir à le décoller ni à l'attirer vers le haut, si cela est rendu dif-

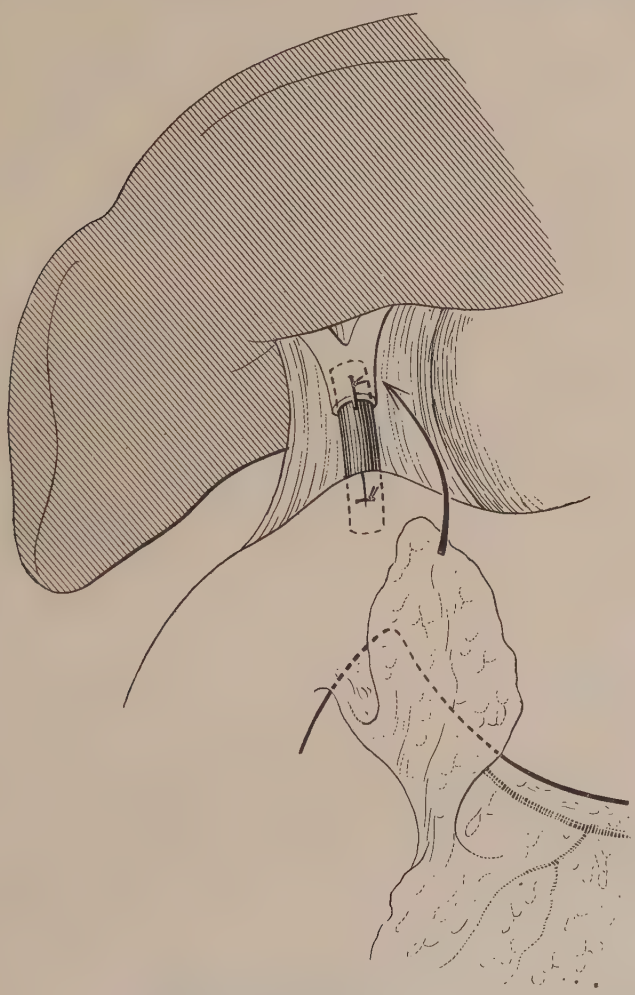

Fig. 6 (d'après Lecène et Gaudart d'Allaines)

ficile par les adhérences. On pratique alors une petite incision et on y introduit l'autre extrémité du tube de caoutchouc. Dans d'autres cas, vu les adhérences rencontrées,

il est plus facile de découvrir la portion prépylorique de l'estomac : on y implantera alors le tube. De toute façon on fixe l'extrémité inférieure du tube de caoutchouc par un enfouissement à la Witzel sur la face duodénale ou gastrique. On termine par une épiplooplastie autour du drain. Ainsi, grâce au pouvoir de réparation des voies biliaires autour d'un tube de caoutchouc, la voie biliaire pourra se rétablir.

Il est bon de drainer la région sous-hépatique.

Le tube ainsi abandonné peut s'éliminer de lui-même vers le dixième ou quinzième jour par les selles.

Dans d'autres cas il reste en place.

Conclusions

Telle est l'anastomose termino-latérale avec prothèse caoutchoutée intercalaire qui peut être réalisée entre la voie biliaire sus-stricturale d'une part, l'estomac ou le duodénum d'autre part.

Ce procédé a de nombreux avantages :

— Il peut parer aux larges pertes de substances.

— L'absence de suture permet d'agir sur un canal biliaire même friable.

— Enfin cette opération est particulièrement indiquée dans les cas difficiles de fistule biliaire où les adhérences sont énormes, car un seul temps est indispensable : la découverte de la lumière supérieure où l'on voit sourdre la bile.

— Nous retrouvons ainsi de nombreuses observations où cette opération a été pratiquée chez des malades présentant une fistule biliaire :

— 11 cas rapportés par Lecène et Gaudart d'Allaines ;

— 1 cas de Pauchet.

Néanmoins un seul inconvénient subsiste : on doit faire certaines réserves sur l'avenir du drain. C'est pour cette raison que certains chirurgiens ont proposé d'utiliser un tube qui jouerait à la fois le rôle de prothèse et de drainage (tube en T, ou contre-incision duodénale de Voelcker). Ces procédés offrent plus d'inconvénients que d'avantages.

CHAPITRE III

Indications et résultats des opérations de restauration et de dérivation chez des malades présentant une fistule biliaire post-opératoire.

Nous avons décrit les différentes interventions qui ont pu être pratiquées chez des malades présentant une fistule biliaire (soit opérations de restauration de la voie principale, soit opérations de dérivation bilio-digestive).

Quels en sont les indications et les résultats ?

Pour poser ces indications il faut envisager d'abord deux éventualités, suivant qu'on réintervient peu de temps après la première intervention ou au contraire très longtemps après.

I. — Dans certains cas rares, on est amené à réintervenir très peu de temps après l'intervention initiale.

Lorsqu'une fistule biliaire est associée à une décoloration totale des selles survenue presque aussitôt après l'opération, et qu'on a pu éliminer l'existence d'un calcul responsable, il faut evidemment penser à une blessure passée inaperçue des voies biliaires. Il est alors indiqué de réintervenir le plus vite possible avant que la solution de continuité ne soit perdue dans les adhérences et que les deux bouts ne soient modifiés et rétractés.

Réintervenant ainsi au bout de quelques jours, de quelques semaines au plus, si l'on a la chance de tomber sur peu d'adhérences organisées et de pouvoir retrouver les deux bouts, il est évident qu'il faut tenter la restauration intégrale de la voie biliaire par une suture circulaire.

Nous avons pu retrouver ainsi 6 observations où des chirurgiens ont pu découvrir dans la profondeur de la plaie les deux bouts du canal biliaire et les suturer. Nous tenons d'ailleurs à signaler que dans ces cas la suture a toujours été pratiquée sur tube de caoutchouc :

— 5 cas cités par Lecène et Gaudart d'Allaines (Kehr, Vœlcker I, Vœlcker II, Ginsburg et Speese, Lyle).

— 1 autre cas (Hybbinette III).

Dans 5 cas, nous pouvons constater que l'on est réintervenu : 1 mois après une cholécystectomie (Kehr) ; 24 jours après l'exérèse d'un cancer de la vésicule (Vœlcker I) ; 6 jours après une cholécystectomie (Vœlcker II) ; 9 jours après une cholécystectomie (Ginsburg et Speese) ; et enfin un mois après une cholécystectomie (Hybbinette III).

Ce n'est que dans un cas (Lyle), que l'on est réintervenu 6 mois après l'intervention primitive.

Les résultats obtenus sont les suivants :

— 4 guérisons :

Dont une revue, sans aucun trouble, 2 ans 1/2 après (Hybbinette III).

Malheureusement, une guérison n'a pu être suivie que 4 mois et 1/2 (Ginsburg et Speese), et les 2 autres n'ont pas été suivies.

— Un insuccès complet (Vœlcker II) avec récidive de la fistule et découverte de l'ancien tube obstrué.

— Une obstruction secondaire des voies biliaires ayant nécessité une réintervention après 2 ans 1/2 de guérison (Lyle).

Doit-on faire systématiquement la suture circulaire sur un tube de caoutchouc ?

Il nous semble que cette technique offre plus de sécurité, même dans les cas où les tissus ne paraissent pas trop friables, où il n'y a pas trop d'écart, et où la suture simple serait tentante, car il s'agit tout de même d'une réintervention.

D'ailleurs nous n'avons pas retrouvé de restauration par simple suture directe au cours de réintervention pour fis-

tule biliaire. Dans toutes les observations retrouvées la suture a été pratiquée sur prothèse.

Une contre-indication à cette opération nous semble devoir être posée, lorsqu'il y a un écart trop notable entre les deux bouts et que la suture est impossible. En effet, une restauration du cholédoque sans suture, avec pièce caoutchoutée intercalaire, risque de donner de mauvais résultats, car l'élimination de ce drain est très difficile, celui-ci étant serré par tout le segment inférieur cholédocien rétréci, et par le sphincter d'Oddi (Villard). Dans ces cas, mieux vaut employer la dérivation avec ou sans prothèse.

II. — Le plus souvent on réintervient pour une fistule biliaire due à un rétrécissement définitif, longtemps après l'opération initiale.

Il faut s'attendre à de grosses difficultés opératoires.

La technique employée variera suivant les cas, suivant les possibilités anatomiques :

1° *Exceptionnellement, on a la chance de rencontrer un petit rétrécissement nodulaire du cholédoque, n'ayant pas plus de* 2 *à* 3 *cms. de long, isolable et extirpable* (Mathieu). La résection est alors tentante ; elle sera suivie de restauration par suture circulaire, mais comme il y a une perte de substance et que les fils vont tirer, il faut la pratiquer sur tube de caoutchouc.

Nous avons retrouvé deux observations : l'une est citée par Lecène et Gaudart d'Allaines ; il s'agit d'un malade présentant une fistule biliaire où la résection d'un rétrécissement de 2 cms. fut pratiquée, suivie d'une suture circulaire sur prothèse caoutchoutée. Le malade fut revu deux ans après parfaitement guéri, à part quelques poussées ictériques (Finney) ; l'autre observation est citée par Huard (Erdmann I) et le malade n'a pas été suivi.

2° *Dans d'autres cas rares, on peut préciser la limite supérieure et inférieure du rétrécissement, mais il est trop étendu, trop long, et impossible à réséquer,* car une résec-

tion cholédocienne ne peut porter sur plus de 3 cms. (Mathieu), pour que la restauration soit faisable.

On conçoit que dans ces cas certains chirurgiens aient pratiqué la cholédocotomie dilatatrice avec section longitudinale du rétrécissement, suivie de la pose d'un tube de caoutchouc dans la gouttière ainsi obtenue.

Nous n'avons retrouvé que deux observations où cette opération a été pratiquée après une fistule biliaire : l'une de Tixier, l'autre de Hartmann, toutes deux rapportées au Congrès de Chirurgie, de 1923. Ces deux cas ont été suivis de guérison dont l'un revu au bout d'un an (Hartmann).

On peut donc dire que cette technique est intéressante mais exceptionnelle (Mathieu).

3° *Dans d'autres cas, également rares, après avoir libéré les adhérences sous-hépatiques on aperçoit le segment supérieur très dilaté de la voie principale* (fait anormal quand on réintervient pour une fistule biliaire).

On conçoit que certains chirurgiens aient été tentés d'utiliser cette grosse dilatation du cholédoque.

A. — On a pu ainsi pratiquer des *anastomoses latéro-latérales entre le cholédoque dilaté et le duodénum.* Nous retrouvons :

— Dans les comptes rendus de la Clinique Chirurgicale de la Salpêtrière, un cas de Soupault, avec bon résultat.

— Un autre cas (Hybbinette I) avec bon résultat. Guérison de 5 ans sans aucun trouble lithiasique. Puis la malade meurt à cette époque de tumeur de l'S iliaque.

B. — D'autres chirurgiens ont profité de cette dilatation cholédocienne, en pratiquant une *implantation termino-latérale de ce cholédoque dilaté dans l'estomac ou le duodénum, par simple suture.*

L'opération, on le conçoit, est plus risquée que la précédente.

Elle a été pratiquée néanmoins chez des malades porteurs de fistule biliaire. Nous avons retrouvé :

— Le cas de Terrier et Gosset, opéré en 1906, rapporté par Gosset, dans son rapport au Congrès de Chirurgie, de

1908, et revu récemment en bonne santé, soit 27 ans après.

— 3 cas cités par Mathieu dans son rapport au Congrès de Chirurgie de 1923 (Duval, O. Day, Guibé) avec deux guérisons et une mort.

— 1 cas opéré par Gosset (cité dans la thèse de Lubin, 1926, avec guérison).

— 3 cas cités par Huard et Schwartz : (Mac Eachern), avec guérison, (Wilms IV) avec suites inconnues, (Savariaud II) avec guérison.

— 1 cas (Hybbinette II) avec, le quatrième jour, lâchage des sutures et mort.

— 1 cas de Bérendes avec guérison non suivie.

Nous constatons donc qu'au total, sur ces 10 observations il y a : 2 morts, un résultat inconnu, et 7 guérisons.

Cet exposé montre que dans l'ensemble l'anastomose termino-latérale n'est pas une mauvaise opération. Ses résultats immédiats semblent satisfaisants, mais sa technique est plus compliquée que celle de l'anastomose latéro-latérale. La mobilisation du bout cholédocien a pu exposer à la blessure de la veine porte ou de vaisseaux artériels importants (Mathieu).

Retenons que l'anastomose termino-latérale est une opération que l'on peut exécuter quand elle se présente favorablement, n'exigeant pas de gros décollement duodénal, ni de traction forte sur les parties à rapprocher. Par contre, l'anastomose latéro-latérale semble plus facile et plus simple (Mathieu).

Néanmoins, ces anastomoses hépatico-duodénales, par simple suture au contact (qu'elles soient latéro-latérales ou par implantation termino-latérale), nécessitent des conditions anatomiques favorables pour que les fils ne tirent pas et ne coupent pas. Ces cas exceptés, il semble qu'il faille préférer l'anastomose par implantation sur tube de caoutchouc (Lecène et Gaudart d'Allaines).

C. — Enfin, *l'implantation du cholédoque dilaté dans le jéjunum,* a été proposée.

Elle a été réalisée après fistule biliaire :

— Dans 4 cas rapportés par Berner au Congrès de Chirurgie, des Pays du Nord, de 1931, avec une mort et trois guérisons.

— Dans un autre cas cité par Huard (Nordmann) où le malade n'a pas été suivi.

Cette opération a peut-être l'avantage d'éviter la traction sur les sutures, le grêle pouvant être amené. Mais, exigeant l'exclusion en Y de l'anse intestinale, elle est difficile et grave.

4° En dehors de ces cas très rares et très particuliers (où l'on tombe sur un tout petit rétrécissement extirpable, sur un rétrécissement que l'on peut repérer et inciser, sur un cholédoque dilaté), *le plus souvent lorsqu'on réintervient tardivement pour une fistule biliaire, on tombe sur un magma d'adhérences.*

— Il est alors illogique de s'efforcer de faire une restauration à tout prix. Elle a été réalisée dans ces conditions, une fois par Lyle, mais avec des ennuis au bout d'un certain temps.

— Il faut dans ces cas, ne pas s'occuper du bout inférieur, qu'il est d'ailleurs impossible de retrouver en pratique. Il importe seulement de rechercher le bout supérieur pour pratiquer une *dérivation. Le choix de la technique employée pour dériver le cholédoque ou l'hépatique, vers l'estomac ou le duodénum, variera suivant les cas :*

a) Lorsqu'on peut rapprocher le moignon biliaire, de l'estomac ou du duodénum, il faut essayer de faire l'anastomose sur un tube de caoutchouc avec sutures exactes : hépatico-duodénostomie (ou gastrostomie) sur tube de caoutchouc avec suture.

Nous avons retrouvé 6 observations où cette opération a été réalisée chez un malade présentant une fistule biliaire:

— 5 cas rapportés par Lecène et Gaudart d'Allaines :

— (Mac Glannam), avec récidive et fistule duodénale. Mort.

— (Mac Arthur), avec guérison suivie 2 ans, puis mort de cancer gastrique.

— (Mayo-Robson), avec guérison, mais suivie pendant un temps court (un mois).

— (Samborsky), avec mort par hémorragie de la veine porte.

— (Guibé), avec guérison, puis mort au bout de 2 mois par cachexie progressive vraisemblablement due à une angiocholite.

— 1 cas rapporté par Huard (Erdmann II) avec guérison.

Bref, sur ces 6 cas nous avons trouvé : 2 morts, 4 guérisons.

b) Lorsqu'on ne peut rapprocher le moignon biliaire de l'estomac ou du duodénum (ou lorsqu'on n'arrive même pas à isoler ce moignon qui est inclus dans les adhérences), on ne peut qu'utiliser la lumière supérieure des voies biliaires. Une seule opération reste faisable pour dériver l'hépatique à l'estomac ou au duodénum : c'est *l'anastomose avec tube de caoutchouc intercalaire, sans suture et avec épiplooplastie autour du drain.*

— Lecène et Gaudart d'Allaines rapportent 12 cas où cette opération a été pratiquée au cours de réintervention pour une fistule biliaire (assez longtemps après l'intervention initiale) :

— (Brin), 6 mois après une cholécystectomie.

— (Savariaud), 13 mois après une cholécystectomie.

— (Wilms I) et (Wilms II), 2 mois après une cholécystectomie.

— (Wilms II) (2e opération), après une récidive secondaire à une anastomose sur prothèse caoutchoutée.

— (Wilms III), 7 mois après une anastomose du cholédoque à l'estomac sur tube et obturation de celui-ci.

— (Tuffier), après phlegmon biliaire.

— (Brewer), (Jenkel), (Simon), (Vœlcker III), (Erdmann III), tous après cholécystectomie.

— Nous pouvons ajouter un cas de Pauchet opéré 3 mois après l'opération initiale.

— Sur ces 13 cas, nous pouvons constater :

— 1 rétrécissement secondaire, 2 ans après l'opération (Tuffier).

— 1 récidive peu après l'opération avec élimination du drain (Wilms II).

— 1 obturation du drain avec ictère complet, 7 mois après l'opération (Wilms III) ; on réintervient et on obtient secondairement la guérison par le même procédé.

— 10 guérisons, dont: 4 suivies quelques semaines; 1 suivie 8 mois (Wilms II, 2e opération) ; 2 suivies un an (Brin, Savariaud) ; une suivie 15 mois 1/2 (Wilms I) ; une suivie 4 ans (Jenkel) ; une suivie 7 ans (Pauchet).

— Le drain a été éliminé souvent par l'intestin vers le quinzième jour. Mais parfois son élimination n'a pas été notée.

— Tels sont les résultats des cas où l'hépatico-duodénostomie (ou gastrostomie) sur prothèse caoutchoutée intercalaire sans suture, a été pratiquée au cours de réintervention pour fistule biliaire.

— Par un fait curieux, ils sont nettement supérieurs aux résultats de l'anastomose sur prothèse caoutchoutée avec « suture quand même ».

Il semble en effet que la première opération se prête davantage aux cas les plus difficiles, c'est-à-dire à ces cas de réintervention pour fistule biliaire. En effet, elle comporte un minimum de manœuvres :

— découverte de la lumière supérieure pour y faire pénétrer le tube ;

— implantation duodénale ou gastrique de l'autre extrémité du tube ;

— le tout complété par épiplooplastie.

Un seul point ennuyeux, c'est l'avenir de ces malades : malheureusement, les observations sont trop peu suivies (Mathieu).

Avenir du drain et du canal néoformé

On a beaucoup discuté sur l'avenir du drain lorsqu'il reste dans les voies biliaires et sur celui du canal néoformé.

L'épithélisation d'un canal nouvellement formé autour d'un tube de caoutchouc est un fait acquis des expérimentateurs (Sullivan). Bien plus, Desplas a présenté à la Société de Chirurgie une pièce anatomique intéressante où cette épithélisation pouvait être nettement établie.

Mais deux inconvénients ont pu être invoqués :

1° Le rétrécissement secondaire du canal néoformé après la chute du drain.

2° L'obturation d'un drain qui persiste par trop longtemps dans les voies biliaires. Certes, expérimentalement une prothèse de caoutchouc placée entre le cholédoque et l'uretère droit, chez un chien, peut rester 15 mois sans présenter de concrétions (Lœwy, communication personnelle). Mais en est-il de même chez un sujet dont les voies biliaires sont infectées et sont chargées de concrétions calcaires. Le seul cas présenté par Desplas, où cette incrustation n'existait pas, ne semble pas suffisant. Aussi, comme a pu le dire Mathieu, dans son rapport au Congrès de Chirurgie, de 1923, la menace d'oblitération du drain, par incrustation calcaire, à longue distance, reste grande. Enfin le drain constitue un corps étranger qui, à la longue, pourrait se couder ou occasionner des lésions vasculaires (Duval).

— Pour remédier à ces inconvénients certains auteurs ont voulu établir quelques données :

1° Il faut placer le drain de façon à ce qu'il puisse être éliminé : c'est dire l'importance de le faire pénétrer nettement dans le duodénum. Certains le feraient même descendre jusque dans la portion descendante pour mieux l'orienter.

2° Il faut par contre que ce drain ne s'élimine pas trop vite pour jouer son rôle prothétique suffisamment long-

temps, jusqu'à ce que tout le néo-canal soit épithélialisé. Notons, en effet, que dans la pièce de Desplas, 152 jours après l'opération, il persistait un petit segment non épithélialisé sur une longueur de 1/2 cm. Cette absence d'épithélium au milieu du canal aurait été la cause d'un rétrécissement secondaire, chez une malade opérée par Gernez.

Pour que le drain reste donc suffisamment longtemps, certains chirurgiens le fixent au bout supérieur du canal biliaire, par un catgut ou un fil de lin (Lecène et Gaudart d'Allaines), d'autres se servent du tube de Mayo avec renflement annulaire à sa partie supérieure. L'emploi d'une sonde de Pezzer (Desplas) semble un peu excessif, et le drain risque alors de ne jamais s'éliminer.

3° Il semble par contre que l'ablation du drain par la plaie ne soit pas à conseiller :

— Tout d'abord, en effet, enlever un drain par la plaie vers le quarante-deuxième jour par exemple (Simon), c'est l'enlever beaucoup trop tôt, avant qu'il n'ait joué tout son rôle prothétique pour l'épithélisation.

— De plus, cette pratique nécessite un artifice compliqué (tube en T ; tube prothétique ressortant par une contre-incision duodénale ; anse de fil de soie placée sur le drain pour servir de traction).

— Mais surtout ces pratiques ont donné des incidents : récidives, fistule duodénale, rupture du fil de traction ou coudure du drain.

— Il semble donc que ces pratiques soient à écarter.

Conclusions :

De tout cela, il faut retenir qu'il faut essayer de concilier :

— D'une part, la certitude d'élimination du drain en le poussant jusque dans le duodénum.

— D'autre part, une élimination pas trop rapide, en le fixant par un fil au bout supérieur.

— Une simple question pourrait être envisagée pour obtenir peut-être une solution meilleure : c'est celle du

tube de prothèse, en substance résorbable. On pourrait peut-être aussi utiliser des canaux organiques morts et conservés (Mathieu).

Telle est donc l'anastomose du moignon biliaire à l'estomac ou au duodénum sur prothèse en tube de caoutchouc. C'est une opération qui a donné de bons résultats, malheureusement les cas n'ont pas été assez suivis pour connaître l'avenir. On ne peut pas infirmer la possibilité de rétrécissement ultérieure, ni celle d'incrustation du drain non éliminé (Mathieu, Walters). De plus, cette opération est encore d'un pronostic sérieux au point de vue vital chez des malades fatigués, comme cela se rencontre le plus souvent, au cours d'une fistule biliaire. Aussi, certains chirurgiens américains (Williams, Lahey, Walters), ainsi que des chirurgiens français, ont pensé que l'on pourrait peut-être faire une opération beaucoup plus simple, beaucoup plus bénigne, avec des résultats éloignés peut-être même meilleurs : il s'agit de la transplantation du trajet fistuleux, sur laquelle nous voulons insister dans cette thèse et à laquelle nous consacrerons une étude spéciale.

CHAPITRE IV

Le nouveau procédé d'anastomose entre le trajet fistuleux et le tube digestif.

Définition.

On appelle fistulo-gastrostomie ou fistulo-duodénostomie une variété de dérivation bilio-digestive par anastomose du trajet fistuleux lui-même à l'estomac ou au duodénum.

Historique.

Weiren a réalisé la première fistulo-duodénostomie, en 1905, mais il s'agissait d'une fistule pancréatique. Doyen, la même année, réalisait la même opération.

En 1906, Von Stubenrauch pratique une fistulo-duodénostomie pour fistule biliaire, mais avec insuccès.

D'après les recherches bibliographiques, il nous a paru que la fistulo-duodénostomie, pratiquée après fistule biliaire, avait été réalisée avec succès, pour la première fois en Amérique, par Williams, en 1913, et en France, par Pauchet, en 1910.

Plus tard, les observations publiées depuis 1923 sont les suivantes :

— En 1923 : 1 cas de Lahey ; 1 cas de Lilienthal.

— En 1924 : 1 cas de Nussbaum.

— En 1926 : 1 cas de F. B. Saint-John ; 1 cas de Masson.

— En 1929 : 1 cas de F. Weir.

— En 1930 : 1 cas de Rœder.
1 cas de Bani.

10 nouveaux cas de Lahey (mais après fistule établie artificiellement comme premier temps).

— En 1931 : 1 cas de Waugh.
5 cas de Walters (dont 4, après fistule établie artificiellement).
1 cas de Biombi.

— En 1932 : 1 cas de Lowelace.
1 cas de Bréchot (de Paris).

Il faut ajouter 2 cas de fistulo-entérostomie, avec une technique un peu particulière :

— Une observation de Hildebrandt, en 1922.

— Un cas de Lagoutte et Rousselin, en 1930.

Enfin, nous n'avons pu retrouver 3 observations publiées en 1933 : Perl, Masson et Baker, Dobrotworsky.

Ce qui porte au nombre de 35 les observations connues jusqu'à ce jour.

Principes qui ont permis la réalisation de cette opération.

Ici, il ne s'agit pas de favoriser la néo-formation d'un conduit biliaire autour d'une prothèse intercalaire caoutchoutée, comme nous l'avons vu dans l'hépatico-duodénostomie, avec tube de caoutchouc.

Dans la fistulo-duodénostomie ou gastrostomie, il s'agit de transplanter l'orifice du trajet fistuleux sur le tube digestif, en le suturant au contact aussi exactement que possible.

Tout au plus, certains auteurs ont cru devoir inclure un tout petit drain, plus petit que la lumière de la fistule (glissant bien sur elle), pour éviter un anneau cicatriciel sténosant au niveau de la suture d'implantation.

I. — *Pour que l'on ait l'idée de se servir d'un ancien trajet fistuleux comme voie définitive de l'élimination biliaire, il faut que l'on ait pensé que ce trajet ne s'obstruerait pas aussitôt l'opération,* c'est-à-dire, dès que sa fonction de fistule externe aurait été suspendue.

Autrement dit, est-il possible qu'un trajet fistuleux, dont la fonction est pathologique, puisse avoir par la suite un rôle physiologique permanent ?

Plusieurs notions permettent de répondre : oui.

Il est un fait certain, c'est que certaines fistules biliaires internes s'installent spontanément entre les voies biliaires et le tube digestif réalisant de véritables dérivations :

— Entre la vésicule et le duodénum.

— Entre la vésicule et le côlon transverse.

— Entre le cholédoque et le duodénum.

Parfois, il s'agit d'une découverte opératoire, ou d'une découverte radiographique après lavement ou ingestion de baryte. En tout cas, ces fistules internes, dans certains cas, existaient depuis des années et aucune raison ne semblait pouvoir les supprimer (Judd).

En effet, il n'y a pas de raisons qu'un trajet fistuleux, conduit d'occasion pathologique, s'oblitère ou se transforme du fait de l'écoulement prolongé d'un liquide organique comme la bile. Il semble, au contraire, que ce trajet va s'organiser, va modifier ses parois, pour réaliser son nouveau rôle physiologique.

L'observation de Rœder, avec pièce anatomique, semble en effet le prouver. Cet auteur prit un fragment du trajet fistuleux pour coupes histologiques. Il put constater que la couche interne de ce trajet présentait par place des plages d'épithélium cylindrique. Mais surtout, il put mettre en évidence de nombreuses formations glandulaires : les unes coupées transversalement, les autres longitudinalement par invagination en tube. Rœder insiste sur le fait que la présence de ces glandes, peut-être plus que celle des cellules de revêtement, montre que le trajet est en voie d'organisation pour ne pas s'oblitérer.

Mais avant que cette transformation du trajet fistuleux en nouveau conduit biliaire ne soit opérée, il va traverser une période critique : en effet, sa non oblitération dépend de la pression du cours de la bile.

Lahey a beaucoup insisté sur l'importance du débit bi-

liaire et sur la pression exercée par le courant qui en résulte pour maintenir intacte la perméabilité du trajet fistuleux. Pour cet auteur, il y aurait en somme une sorte d'équilibre entre la pression du courant de bile et la tendance à se cicatriser qu'ont les tissus cicatriciels formant un trajet fistuleux. Si le cours de la bile fléchit, les parois tendent à se rapprocher et à se cicatriser.

Une condition semble donc essentielle : c'est que ce trajet soit unique et ne soit pas associé à des fistules internes, qui dérivent une partie de la bile. En effet, dans son travail sur les « Fistules biliaires internes et externes », cet auteur a décrit une nouvelle méthode, qu'il a préconisée avec Walters, pour le traitement du rétrécissement des voies biliaires sans fistule.

Ce procédé consiste à faire artificiellement dans un premier temps une fistule biliaire externe, puis à la transplanter, dans un deuxième temps, sur le tube digestif. Un facteur est alors primordial, celui de la perméabilité de la fistule artificielle pendant le premier temps. Pour que le deuxième temps soit possible, il faut en effet être sûr de la valeur du trajet fistuleux. Or il s'est presenté des cas où cette fistule biliaire externe n'éliminait pas la bile d'une façon régulière ; parfois même se fermait pour se rouvrir. Lahey et Walters ont mis en évidence qu'il existait dans la plupart de ces cas des bifurcations de trajet et des anastomoses avec fistule interne vers le duodénum. Chaque fois qu'une partie de la bile passait par la fistule interne, le courant de la fistule biliaire, n'exerçant plus une pression suffisamment répétée sur les parois du trajet fistuleux, celui-ci s'oblitérait.

Cette notion est donc importante. Une fistule biliaire externe qui ne coule que partiellement, qui se ferme temporairement pour s'ouvrir de nouveau, a un trajet qui n'est pas unique, qui est mal délimité dans la profondeur de la région sous-hépatique ou qui s'accompagne parfois de fistule interne. En tout cas, c'est un trajet mauvais, ou du moins trop insuffisamment différencié, pour qu'il puisse

Anesthésie.

Si elle est générale, l'éther est indiqué; mais l'intérêt de la transplantation réside en partie, en ce qu'elle peut se pratiquer à la loco-régionale.

Voie d'abord.

Inciser sur l'ancienne cicatrice en circonscrivant l'orifice de la fistule de façon à ménager une collerette cutanée d'environ un cm. de large.

La voie d'abord sera beaucoup moins difficile que dans la recherche du bout supérieur de la voie biliaire. On trouve tout de suite le trajet dès qu'on pénètre dans l'abdomen ; on l'isole facilement de la paroi; puis, après avoir pris soin de mettre une sonde en gomme par son orifice, on commence à le disséquer. Le seul point délicat est de ne pas le léser car il devient de plus en plus friable au fur et à mesure qu'on pousse son isolement. Dès qu'il pénètre dans les grosses adhérences sous-hépatiques, il faut s'arrêter pour ne pas compromettre l'avenir de ce trajet.

Quant à la recherche de l'estomac, elle est facile : avec un bon écarteur mis en dedans et soulevant la lèvre interne de la plaie, on arrive facilement à libérer quelques adhérences pariéto-gastriques ou épiploïques, et l'estomac se laisse attirer. Il est parfois beaucoup plus difficile de remonter le duodénum, qui est beaucoup plus profond, mais on n'est pas obligé de s'obstiner à vouloir l'amener ; nous avons vu d'ailleurs, que la fistulo-gastrostomie est même préférable.

Technique de transplantation du trajet fistuleux.

— Nous éliminerons la fistulo-entérostomie extra-abdominale de technique tout à fait spéciale que nous étudierons à part.

— De plus, parmi les anastomoses du trajet fistuleux à

l'estomac ou au duodénum, il faut considérer deux variétés :

1° L'anastomose par *transplantation avec suture au contact,* telle que l'ont décrite les chirurgiens américains, celle qu'il faut employer si l'on veut bénéficier de tous les avantages de l'anastomose du trajet fistuleux au tube digestif, au point de vue des résultats éloignés.

2° L'anastomose entre le trajet fistuleux, trop court ou très peu disséqué, et l'estomac, au moyen d'une *sonde de caoutchouc intercalaire,* pour subvenir à la solution de continuité, sans suture. C'est la plus simple des dérivations bilio-digestives. Elle demande le minimum de manœuvres, peut se faire à l'anesthésie locale ; c'est l'opération indiquée chez un malade dont l'état général est précaire (Bréchot). Nous l'étudierons ultérieurement en particulier.

-- Nous n'envisagerons donc ici que la transplantation.

-- L'incision pratiquée sur le tube digestif pour réaliser la transplantation est à préciser :

— elle ne doit pas être trop étroite pour ne pas serrer le trajet : en moyenne, 2 cms.

— elle doit être pratiquée généralement :

— sur le duodénum, au niveau de la face antérieure de la partie mobile de la première portion, souvent près du bord supérieur.

— sur l'estomac, au niveau de la face antérieure de la région prépylorique, plus près de la petite courbure que de la grande.

— mais son siège peut varier suivant les cas, suivant la disposition du trajet fistuleux, car il ne faut pas que les sutures soient en traction ; pour cette raison d'ailleurs, il faut amener l'estomac ou isoler le duodénum.

— Nous insisterons sur deux inconvénients à éviter :

1° D'une part, la mauvaise irrigation du trajet.: c'est dire qu'il faut lui ménager de bonnes adhérences sous-hépatiques, ne pas l'isoler sur une trop grande longueur. D'ailleurs, le segment intrapariétal du trajet, ajouté au segment qui s'étend de la paroi abdominale aux premières

adhérences sous-hépatiques, suffit pour pouvoir amener le tube fistuleux au tube digestif.

2° D'autre part, un autre inconvénient est à éviter : c'est la possibilité de rétrécissement cicatriciel annulaire au niveau de la ligne de suture, si celle-ci est pratiquée juste au point d'abouchement du trajet dans l'estomac ou le duodénum. Plusieurs artifices ont été proposés, comme nous le verrons, pour *faire porter les sutures à distance de ce point d'abouchement.*

— La transplantation du trajet fistuleux a été réalisé:

— Sur le duodénum par : (Williams, Lahey, Pauchet, Walters, Rœder, Bani, Waugh, Biombi, Nussbaum).

— Sur l'estomac par : (Lilienthal, Saint John, Lahey, Walters).

— Plusieurs techniques ont pu être réalisées ; elles ont été employées indifféremment, que la transplantation porte sur l'estomac ou sur le duodénum.

Etude des différentes techniques de transplantation du trajet fistuleux sur l'estomac ou sur le duodénum

Parmi les différentes techniques, employées par les chirurgiens qui ont réalisé cette opération, nous pouvons distinguer 5 procédés :

I. — *Transplantation par anastomose termino-latérale pratiquée comme une bouche de gastro-jéjunostomie, en 2 plans de sutures continues* (Fig. 7).

Il faut pour cela que le trajet ait un gros calibre et que ses parois soient très résistantes. C'est en tout cas un procédé délicat.

Ce procédé a été réalisé par Waugh (Observation X), de la façon suivante : Après avoir disséqué le trajet fistuleux et réséqué la collerette cutanée, on fixe d'abord le bord inférieur du contour de l'orifice fistuleux, à la séro-musculeuse du duodénum par un surjet; puis on pratique vis-à-

vis une ouverture linéaire de la paroi duodénale; profitant ainsi des deux bouches, d'une part fistuleuse, d'autre part duodénale, on fait une anastomose termino-latérale, par surjet continu au catgut, un peu comme on le fait dans une gastro-jéjunostomie. On complète par une épiplooplastie.

Ce procédé a l'inconvénient de faire porter les sutures au point d'abouchement.

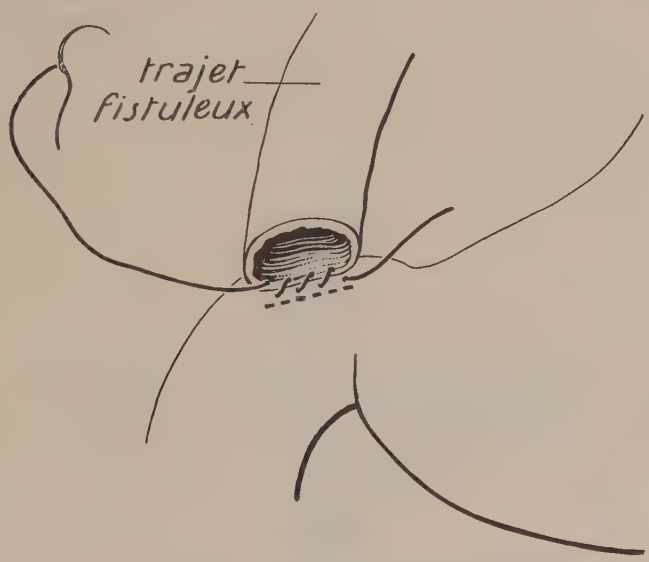

Fig. 7 (d'après Waugh)

II. — *Transplantation par anastomose termino-latérale avec simple suture, réunissant le pourtour de l'orifice du trajet fistuleux au pourtour de l'ouverture duodénale* (Fig. 8).

Ce procédé a été réalisé par Rœder (Observation VII) et par Nussbaum (Observation VI). La suture a été faite aux points séparés, au catgut chromé, avec par dessus un enfouissement en bourse et épiplooplastie. On peut pratiquer commme Nussbaum, un enfouissement à la Witzel, après avoir couché le trajet fistuleux sur la paroi digestive.

Ce procédé a également l'inconvénient de faire porter les sutures sur le point d'abouchement.

III. — *Transplantation par anastomose termino-latérale avec suture, mais pratiquée sur un petit drain interne* (Fig. 9).

Certains chirurgiens ont préféré mettre une petite sonde perdue à l'intérieur de l'anastomose afin d'éviter une sténose cicatricielle, juste au niveau de la ligne circulaire de suture (Lahey, Obs. III; Biombi, Obs. XI; Bani, Obs. IX).

Le calibre de cette sonde doit être plus petit que celui de la lumière du trajet fistuleux afin de pouvoir y glisser facilement et s'éliminer de même — (en moyenne sonde de Nélaton à bout coupé N° 16).



Fig. 8

Mais surtout la sonde doit être courte (2,5 cms. Lahey). Il ne faut pas qu'elle soit trop longue pour que son élimination soit facile. Cette longueur serait d'ailleurs inutile puisque la raison d'être de cette sonde est juste d'empêcher la striction cicatricielle de l'anneau de suture. Il y aurait en outre danger, en mettant une sonde trop longue, de perforer le trajet, qui au fur et à mesure qu'il descend

dans la profondeur des adhérences, perd sa direction rectiligne et devient plus friable (Lahey).

La façon d'introduire la sonde importe pour éviter le rétrécissement cicatriciel :

a) Ce serait une erreur de la faire pénétrer d'abord dans le duodénum de la moitié de sa longueur, de l'y fixer, puis d'enfiler sur son autre extrémité le trajet fistuleux; la suture porterait alors fatalement juste au point d'abouchement.

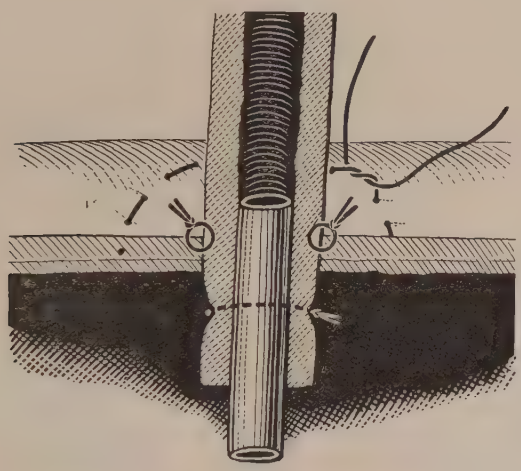

Fig. 9

b) Il faut d'abord introduire la sonde dans le trajet fistuleux de la moitié de sa longueur; puis la fixer au trajet par un fil résorbable, noué autour du tractus et le serrant sur la sonde. On pratique une petite ouverture sur le duodénum ou l'estomac; on y introduit facilement le trajet fistuleux monté sur la sonde et ainsi maintenu rigide. On suture la paroi externe du trajet à l'orifice duodénal ou gastrique. On termine par un enfouissement.

Avec ce procédé, la suture se trouve à distance du point d'abouchement.

IV. — *Transplantation par anastomose termino-latérale avec suture, réunissant le pourtour de l'orifice duodénal ou gastrique à la paroi externe du trajet fistuleux, celui-ci étant attiré dans le duodénum par un fil de soie (Planches I et II).*

— Le but de la traction par fil de soie est de faciliter la pénétration du trajet dans l'estomac pour assurer la suture sur la paroi externe du tractus.

— *Ce procédé peut être réalisé différemment suivant le mode de pénétration du fil de traction dans la lumière de l'estomac :*

a) Il suffit de faire pénétrer la soie par un simple trou d'aiguille au-dessous de l'incision duodénale ou gastrique. La soie, une fois pénétrée dans l'estomac, en ressort par l'incision pratiquée pour la transplantation; puis elle est attachée à l'extrémité du trajet fistuleux. Lilienthal a ainsi fait pénétrer la soie dans la région prépylorique, près de la grande courbure. Walters a employé ce procédé au niveau du duodénum.

b) Lahey pratique différemment : Il fait une contre-incision un peu au-dessous de l'incision pratiquée pour la transplantation; il attache la soie à l'extrémité du trajet fistuleux; avec une pince, que l'on a fait pénétrer par la contre-incision, puis ressortir par l'incision de transplantation, on attire la soie dans l'estomac et amène le trajet. L'auteur profite de cette contre-incision pour poser quelques points de fixation endo-gastriques.

— *Ce procédé peut également être réalisé différemment suivant le mode de fixation de la soie à l'extrémité du trajet fistuleux :*

a) Lilienthal conserve la collerette cutanée et fixe la soie par un point circulaire.

b) Lahey résèque la collerette, introduit une petite sonde dans le trajet, la fixe par un fil serré sur le tractus contre la sonde, et attache la soie de traction sur ce trajet ainsi monté.

— Bref, grâce à cette soie de traction, on peut attirer franchement le trajet dans la lumière de l'estomac. On

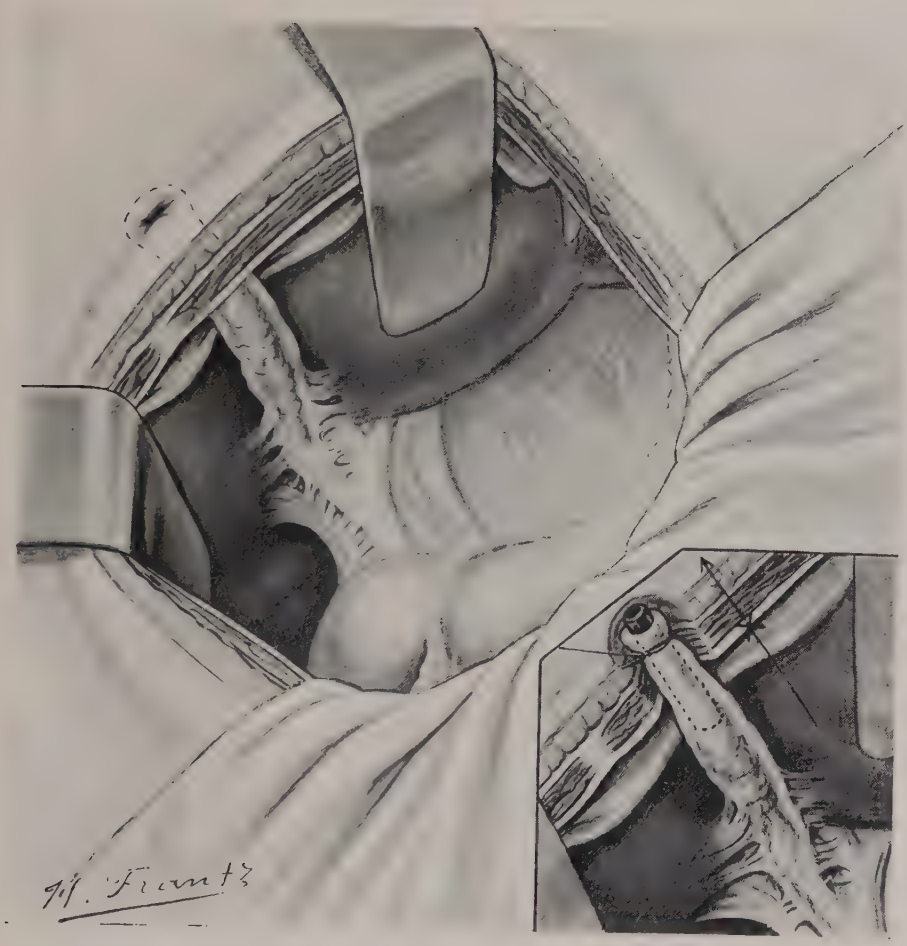

(D'après Lahey, légèrement modifié)

Le trajet fistuleux est représenté avant sa libération. En médaillon, le trajet est isolé sur une longueur comprenant l'épaisseur de la paroi et la distance qui sépare cette dernière des adhérences sous-hépatiques.

fait maintenir cette soie par un aide; puis avec deux pinces à intestin, fixées au niveau de l'orifice gastrique, on attire l'estomac le long du trajet fistuleux. Ainsi, son segment restant isolé est réduit au minimum, une bonne partie du trajet fistuleux étant dans la lumière de l'estomac.

— On fixe alors l'orifice duodénal ou gastrique à la paroi externe du trajet par des points de catgut chromé.

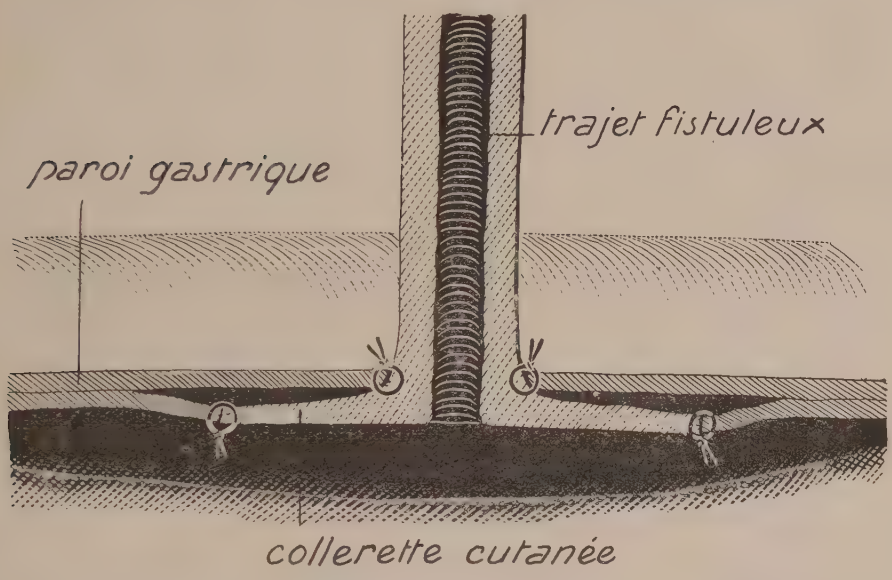

Fig. 10 (d'après Saint John)

— On coupe la soie de traction avant que cette suture ne soit achevée. Puis on termine par un enfouissement à la soie autour de l'implantation du trajet fistuleux dans l'estomac. On peut y adjoindre une épiplooplastie. Il faut éviter la traction sur les sutures. Lahey met parfois des fils d'appui entre la séro-musculeuse de l'estomac et les tissus d'adhérences sous-hépatiques. Enfin, il est préférable de terminer par un enfouissement autour de l'orifice de pénétration de la soie de traction.

V. — *Transplantation par anastomose termino-latérale avec le procédé de suture de la collerette cutanée à l'orifice digestif* (Fig. 10).

Ce procédé a été réalisé par Saint John (Obs. V), au niveau de l'estomac.

Après avoir conservé, sur une marge de 1 cm. environ, la collerette cutanée de l'orifice fistuleux, et libéré le trajet, il pratique une incision d'environ 3 cms, sur la face antérieure de la région prépylorique; il y introduit facilement la collerette cutanée et suture sa marge à la muqueuse stomacale; puis, faisant glisser la séro-musculeuse de l'estomac, par-dessus ce plan de suture cutanéo-muqueux, il la fixe à la partie externe du trajet fistuleux. Il termine par un enfouissement ou une épiplooplastie.

Ce procédé est assez ingénieux pour éviter la ligne de suture au niveau du point d'abouchement.

Conclusions :

Telles sont les différentes techniques de transplantation du trajet fistuleux qui ont été pratiquées. Les procédés, avec simple suture circulaire, sont à rejeter, du fait du danger de rétrécissement cicatriciel. Par contre, tous les autres procédés, où la suture porte à distance de l'abouchement, semblent pouvoir donner des résultats identiques. Nous en reparlerons ultérieurement.

Disons qu'il est préférable de drainer le foyer avec une mèche ou un petit drain, mesure de sécurité.

***

Nous allons maintenant envisager deux techniques un peu particulières : la fistulo-gastrostomie sans suture avec tube de caoutchouc intercalaire, et la fistulo-entérostomie extra-abdominale.

Technique de la fistulo-gastrostomie sans sutures avec tube de caoutchouc intercalaire.

Cette opération a été réalisée par Bréchot (Obs. XII).

Elle consiste à libérer le moins possible le trajet fistuleux, à y introduire l'extrémité d'une sonde de Nélaton à bout coupé N° 16, et à enfouir l'autre extrémité de cette

sonde dans une petite ouverture gastrique. On peut pratiquer un enfouissement à la Witzel sur 4 à 5 cms.

C'est une technique à retenir, vu sa simplicité, et sa bénignité. On peut la faire à la loco-régionale; elle peut rendre de grands services pour rétablir le cours de la bile chez un malade dont l'état est précaire. Faut-il systématiquement la préférer à la méthode de transplantation directe? Certes, elle est moins choquante et plus facile à exécuter, mais au point de vue des résultats éloignés, c'est le problème de l'avenir d'un tube de caoutchouc intercalaire qui se pose.

Technique de la fistulo-entérostomie extra-abdominale.

Le principe consiste à pratiquer une anastomose extra-abdominale entre l'orifice du trajet fistuleux et un segment de grêle sorti de l'abdomen après exclusion en Y. Cette opération avait été réalisée expérimentalement chez le chien, dès 1906, par Von Stubenrauch.

On taille une collerette cutanée autour de l'orifice fistuleux que l'on isole dans la paroi, sans pénétrer dans l'abdomen. On achève l'incision du tissu cellulaire transversalement, jusqu'à la ligne médiane, puis verticalement, jusqu'à l'ombilic. On taille ainsi un lambeau de tissus superficiels, que l'on rabat. Puis on pratique une laparotomie médiane sus-ombilicale. Exclusion en Y d'une anse grêle. Le bout exclu est fermé, puis passé à travers le méso-côlon; il est amené dans l'incision médiane, puis couché jusqu'à l'orifice fistuleux, sous le lambeau cutané relevé. On ferme de suite l'incision de laparotomie. Puis on réalise en dehors de l'abdomen l'implantation de l'orifice fistuleux disséqué, sur la face latérale de l'intestin. Une petite sonde a été préalablement introduite dans le trajet fistuleux ; elle passe dans l'intestin par le point d'anastomose, et en ressort par un petit orifice situé plus bas, ce qui permet de drainer la bile pendant quelques jours et d'enlever la sonde. Le volet cutanéo-graisseux est rabattu sur l'anse

intestinale qui court horizontalement sur la paroi abdominale, et sous le tissu cellulaire.

Le but de cette intervention est de réduire au minimum la dissection du trajet, tout en faisant une anastomose extra-abdominale pour diminuer le risque opératoire.

Elle a été réalisée par Hildebrandt, en 1922, et par Lagoutte et Rousselin, en 1930, avec deux guérisons, dont l'une revue un an après.

Mais c'est une opération compliquée, de pronostic aléatoire, et qui s'écarte du but de la transplantation : facilité et bénignité.

***

Indications et contre-indications de l'anastomose du trajet fistuleux au tube digestif.

Contre-indications :

Il est des cas où la transplantation est nettement contre-indiquée :

— lorsque le trajet a des parois mal individualisées;

— lorsque le trajet a été blessé au cours de sa dissection.

Indications :

Les indications des fistulo-gastrostomies (ou duodénostomies) peuvent se poser dans trois sortes de cas :

1° *Il est des cas où la transplantation du trajet fistuleux dans le tube digestif est une indication de force majeure :* ce sont ceux où l'hépatico-duodénostomie sur prothèse de caoutchouc est irréalisable, du fait que parmi les adhérences, il est impossible de trouver la lumière du segment sus-strictural. C'est pourquoi Waugh insiste sur le fait que, même si l'on part avec l'idée de faire une dérivation par l'intermédiaire du moignon biliaire, il faut avoir la prudence de ménager le trajet fistuleux dès le début de l'opération.

2° *Lorsqu'il s'agit d'une réintervention après échecs de tentatives antérieures de restauration des voies biliaires,* étant donné les adhérences, la seule indication raisonnable

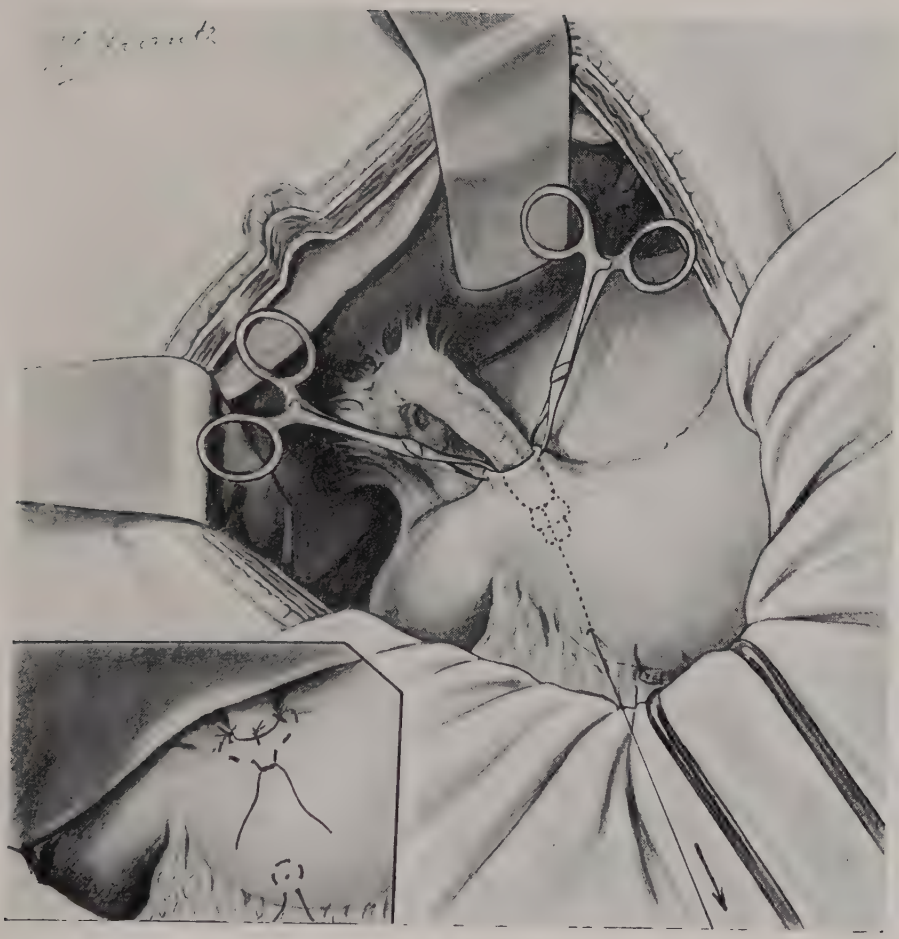

(D'après Lahey, légèrement modifié)

Transplantation du trajet fistuleux au niveau de la région pré-pylorique de l'estomac. Le foie étant relevé, le trajet semble incurvé, mais il reprendra sa position normale lorsque le foie sera abaissé (en médaillon).

est la transplantation du trajet fistuleux. Rœder a obtenu ainsi un très beau résultat, en réintervenant après un échec de cholédoco-duodénostomie. Bani a obtenu un bon résultat au cours d'une troisième réintervention.

3° Dans d'autres cas l'hépatico-duodénostomie sur prothèse est peut-être réalisable, mais cette opération demande une dissection soignée, elle est parfois longue et assez choquante, aussi *si l'état général est précaire,* il vaut mieux lui préférer la fistulo-gastrostomie, beaucoup plus simple. Tels sont ces deux malades de Bréchot, dont l'état précaire était identique : l'un succomba après une cholédoco-duodénostomie, l'autre guérit après fistulo-gastrostomie. Et même dans ces cas, on peut, au besoin, simplifier encore : une extrémité de la sonde étant introduite dans le trajet, l'autre étant enfouie dans l'estomac.

— On peut donc conclure que 3 indications de fistulo-gastrostomie ne semblent pas devoir être discutées : soit pour *raison de nécessité,* étant la seule opération réalisable, soit pour *raison de prudence,* étant l'ultime intervention tentée après plusieurs échecs, soit surtout pour *raison de terrain,* le malade n'étant pas en état de supporter une opération plus importante.

Telles sont donc les indications qui ne semblent pas devoir être discutées.

Mais une question se pose alors : lorsque l'hépatico-gastro ou duodénostomie avec tube de caoutchouc est réalisable, et que l'état général le permet, faut-il lui préférer systématiquement la transplantation du trajet ?

Cette question sera l'objet du prochain chapitre.

n'était pas recouvert d'épithélium à sa partie moyenne, sur une longueur d'un demi-centimètre, 152 jours après l'opération. Il semble de ce fait qu'il y ait lieu de faire quelques réserves sur la destinée ultérieure du canal. Etant donnée l'habituelle rétraction des tissus fibreux, on peut se demander si, au niveau de ce petit segment non recouvert d'épithélium, il ne se serait pas formé un rétrécissement ultérieur. Gernez cite, en effet, le cas d'un rétrécissement survenu 4 ans après l'intervention, juste au niveau de la partie moyenne du conduit néo-formé, juste à l'endroit où il n'était pas recouvert d'épithélium.

b) Faut-il craindre la possibilité d'un rétrécisement, au niveau d'un trajet fistuleux transplanté ? On ne peut le dire. Il serait bien intéressant d'avoir une pièce prélevée, au cours d'une autopsie, longtemps après l'intervention, pour voir l'état du trajet fistuleux.

Rœder a présenté des coupes d'un trajet fistuleux partiellement épithélialisé mais il s'agissait de fragments prélevés sur le trajet, avant la transplantation.

3° *On peut se demander enfin si la prothèse caoutchoutée détermine la formation d'un néo-canal, ou permet seulement une anastomose par adhérence, avec un simple point de contact entre le tube digestif et le moignon supérieur de la voie biliaire.*

— On peut constater en effet que la pièce de Desplas comprend :

— D'une part un canal hépatique très dilaté.

— D'autre part un duodéno-pylore qui lui est adhérent.

— Et dans la partie intergastro-hépatique, un tout petit canal fibreux étanche, assurant l'anastomose sur 1 cm. environ.

Il semble que le néo-canal formé autour du tube de caoutchouc se soit rétracté entraînant le duodéno-pylore, presque au contact du canal hépatique, auquel il est venu adhérer en suivant la sonde comme conducteur.

Dans une communication faite à la Société Médicale d'Iéna, le 14 décembre 1922, Nicolas signale un cas en fa-

veur de cette opinion. Il s'agit d'un malade chez qui on avait pratiqué une anastomose sur tube de caoutchouc, et chez qui on a dû réintervenir pour ictère, 5 mois après. On ne trouva pas un néo-canal à proprement parler ; mais le duodénum était attiré très haut, contre le tronçon de l'hépatique et lui était adhérent.

On peut donc se demander si ce processus n'est pas celui vers lequel doit tendre l'anastomose sur tube de caoutchouc. S'il en était ainsi, il semble que l'anastomose par l'intermédiaire du trajet fistuleux réaliserait plus facilement cette attraction du duodéno-pylore.

Mais, comme on le voit, ces constatations anatomo-pathologiques ne permettent pas de conclure.

II. — Par contre, la comparaison des résultats éloignés de la dérivation par l'intermédiaire d'un trajet fistuleux d'une part, d'un tube de caoutchouc d'autre part, est intéressante.

A. — *Recherchons d'abord les résultats éloignés de l'anastomose pratiquée sur tube de caoutchouc comme pièce intercalaire.*

— Nous avons pu retrouver 22 cas où l'on a pu étudier les suites opératoires :

— 11 cas cités par Lecène et Gaudart d'Allaines (*Journal de Chirurgie,* t. XX, p. 237) ; (Jenkel, Wilms I, Brin, Savariaud, Wilms II, Wilms III, Tuffier, Brewer, Simon, Voelcker III, Erdmann III).

— 1 cas opéré par Pauchet (*Pratique Chirurgicale,* fascicule V, 1926).

— 8 cas qui ont pu être réunis par Eliot (*Annals of Surgery,* t. 77, 1923, p. 765).

— 1 cas opéré, en 1925, par Mayo et rapporté par Walters (*J. A. M. A.,* t. 96, avril 1931).

— 1 cas de Jopson (*Annals of Surgery,* 77, 1923, p. 765).

— Sur ces 22 observations, nous avons pu noter les constatations suivantes :

— 9 cas n'ont donné qu'une *guérison incomplète,* trou-

blée de poussées douloureuses et ictériques, petits signes témoignant d'un certain degré de stase des voies biliaires ou de légère angiocholite (Mayo; 8 cas cités par Eliot).

— 1 récidive avec élimination du drain (cas Wilms II).

— 1 obstruction cholédocienne, avec ictère et selles décolorées, due, soit à un rétrécissement, soit plutôt à l'obturation du drain, puisque celui-ci n'a pas été éliminé (cas Wilms III).

— 1 obstruction survenue 2 ans après, avec ictère progressif, due vraisemblablement à un rétrécissement du canal néo-formé, le tube ayant été éliminé (cas Tuffier).

— 4 malades ont été guéris et revus sans avoir présenté de troubles, mais seulement quelques mois après l'opération : donc pas assez suivis (Brewer, Simon, Voelcker III, Erdmann III).

— 6 *guérisons complètes,* les malades ayant été revus longtemps après l'opération (au moins un an) n'ayant présenté depuis aucun trouble biliaire :

— (Jenkel) revu 4 ans après.

— (Wilms I) revu 15 mois 1/2 après.

— (Brin) revu 1 an après.

— (Savariaud) revu 1 an après.

— (Pauchet) revu 7 ans après.

— (Jopson) revu 1 an 1/2 après.

Par un fait curieux, chez 4 de ces malades, le drain a été enlevé ou éliminé :

— Dans le cas de Brin, le drain est tombé le quinzième jour.

— Dans celui de Savariaud, la sonde est éliminée le vingtième jour par les selles.

— Dans le cas de Wilms I, le tube n'est plus retrouvé à la radio un mois après l'opération.

— Enfin dans celui de Jenkel, le tube a été retiré par la plaie, au bout de 3 semaines, par un fil que l'on avait passé en anse sur le drain.

Cette remarque faite, il est permis de se demander si les troubles qui surviennent secondairement ne sont pas

dus à l'obturation du drain laissé indéfiniment dans les voies biliaires.

B) *Recherchons maintenant les résultats éloignés après la transplantation du trajet fistuleux sur le tube digestif:*

— Nous avons pu retrouver 28 cas où l'on a pu étudier les suites opératoires :

— 1 cas de Stubenrauch (*Chirurg. Congress. Deutsch Gesselsch. f. Chir.*, Berlin, 1906).

— 1 cas de Williams (*Annals of Surgery*, vol. 89, juin 1929, p. 942).

— 1 cas de Pauchet (*Prat. chirurgicale*, fasc. 5, 1926).

— 1 cas de Lahey (*J.A.M.A.*, vol. 80, 1923, p. 893).

— 1 cas de Lilienthal (*Annals of Surgery*, vol. 77, 1923, p. 765).

— 1 cas de Nüssbaum (*Zentralblatt für Chirurgie*, 1924, an. 51, p. 2520).

— 1 cas de Saint-John (*Annals of Surgery*, vol. 83, p. 855, juin 1926).

— 1 cas de Weir (*Proc. Staff. Meeting Mayo Clinic*, 6 mars 1929, t. 4, p. 76).

— 1 cas de Roeder (*Annals of Surgery*, 91, p. 144, janvier 1930).

— 1 cas de Bani (*Il Policlinico Sez. Pratica*, mai 1930, an. 37, p. 659).

— 9 nouveaux cas de Lahey (*Annals of Surgery*, 92, oct. 1930, p. 649).

— 1 cas de Waugh (*Brit. J. Surgery*, vol. 18, p. 581, avril 1931).

— 4 cas de Walters (*J.A.M.A.*, 96, p. 1121, avril 1931).

— 1 cas de Biombi (*Minerva Med.*, 2, p. 695, nov. 1931).

— 1 cas de Lowelace (*South Western Med.*, vol. 16, p. 152, avril 1932).

— 1 cas de Brechot (*Bull. et Mém. de la Soc. Nat. de Chir. de Paris*, 22 juin 1932).

— 1 cas de Lagoutte et Rousselin (*Lyon Chirurgical*, t. 29, p. 191, mars-avril 1932).

— Sur ces 28 observations, nous avons pu noter les constations suivantes :

— Dans 13 cas, *guérison complète,* les malades ayant été revus longtemps après l'opération (au moins un an après), n'ayant présenté depuis aucun trouble biliaire :

— (Williams) revu 15 ans après.
— (Pauchet) revu 15 ans après.
— (Saint-John) revu 21 mois après.
— (Banni) revu 1 an après.
— (Waugh) revu 1 an après.
— (Biombi) revu 1 an après.
— 6 cas de Lahey, dont 2 revus 7 et 8 ans après.
— (Walters) revu 2 ans après.

— 2 malades revus deux ans après l'opération complètement guéris, mais sans pouvoir préciser s'ils étaient exempts de troubles (Lowelace, Weir).

— 2 récidives (Von Stubenrauch, Lahey).

— 4 cas que l'on peut traiter de *guérison incomplète,* car surviennent de temps en temps des petits signes de stase des voies biliaires ou de légère angiocholite, avec poussées de température, léger ictère et poussées douloureuses :

— 2 cas de Walters.
— 1 cas de Lahey.
— 1 cas de Lagoutte et Rousselin.

— Enfin 7 malades guéris, mais trop peu suivis (Nussbaum, Lahey, Lilienthal, Roeder, Brechot, Hildebrandt, Walters).

Conclusions :

Nous pouvons constater :

1° Que la différence du nombre des *guérisons complètes* et définitives est en faveur de la transplantation du trajet fistuleux : 13 contre 6.

2° Par contre nous trouvons parmi les cas de *guérisons incomplètes* (avec poussées douloureuses et ictériques) :

— 9 cas après la dérivation par tube de caoutchouc intercalaire.

— Et 4 cas seulement après l'implantation du trajet fistuleux.

3° Bien plus, alors que nous ne trouvons aucun cas de rétrécissement complet au niveau du trajet transplanté, nous trouvons deux cas d'obstruction complète, après anastomose hépatico-digestive sur tube de caoutchouc, qu'il s'agisse d'obstruction de ce dernier ou de rétrécissement du néo-canal.

Nous voyons que les résultats obtenus à distance entre ces deux opérations semblent plutôt en faveur de la transplantation du trajet fistuleux.

Il ne faut pas oublier en effet que si la méthode avec prothèse caoutchoutée a donné de beaux résultats immédiats, malheureusement les cas ont été trop peu suivis pour que l'on puisse infirmer la possibilité d'obstruction du drain ou de rétrécissement ultérieur.

— Il faut insister d'autre part :

— sur la difficulté,

— sur la gravité,

de ces réinterventions pour fistule biliaire.

— Il est certain que l'anastomose du trajet fistuleux, directement à l'estomac ou au duodénum, est beaucoup plus simple; elle ne réclame pas, en effet, la découverte difficile du segment supérieur de la voie biliaire, et ne demande qu'un minimum de manœuvres.

— Enfin et surtout, c'est une opération beaucoup moins choquante que l'anastomose sur prothèse caoutchoutée, d'autant plus qu'il s'agit de malades dont l'état général est précaire.

— Il semble donc, comme le concluent A. Gosset et D. Petit-Dutaillis, dans leur Rapport au Congrès de Vichy (1932), que l'anastomose du trajet fistuleux au tube digestif est la méthode de choix, lorsqu'on réintervient pour une fistule biliaire post-opératoire.

OBSERVATIONS

I. — MALADES PRÉSENTANT UNE FISTULE VÉSICULAIRE

II. — MALADES PRÉSENTANT UNE FISTULE CHOLÉDOCIENNE ET OPÉRÉS PAR LES PROCÉDÉS CLASSIQUES

III. — OBSERVATIONS D'ANASTOMOSE DU TRAJET FISTULEUX AU TUBE DIGESTIF

1° MALADES PRÉSENTANT UNE FISTULE VÉSICULAIRE

Observations de fermeture extra-péritonéale de fistule vésiculaire.

Obs. 1 (*Comptes rendus de la Clinique Chirurgicale de la Salpêtrière,* tome XXVIII, p. 30, 1924).

Mlle Marthe Gu..., 39 ans.

Opérée, le 2 juillet 1924, pour ictère chronique par rétention.

Il n'y a pas de calculs dans la voie biliaire principale.

La vésicule est grosse, sans calculs.

On pense à une stase cholédocienne par cholédocite ou pancréatite chronique.

Une fistule biliaire persiste.

Un examen bactériologique de la bile donne une bonne réponse.

L'obturation temporaire de la sonde ne donnant aucun trouble, on pratique une fermeture extra-péritonéale de la fistule, le 26 novembre 1924.

La malade sort le 8 décembre 1924 la fistule fermée.

Obs. 2 (*Comptes rendus de la Clinique Chirurgicale de la Salpêtrière,* tome LXII, p. 48, 1928).

Mlle Chart..., 36 ans..

Opérée le 11 juillet 1928 par le Professeur Gosset, pour ictère chronique par rétention et on pensait à calcul du cholédoque.

On tombe sur une vésicule énorme, très distendue, à parois souples, contenant 100 grammes de bile jaune foncée, sans calculs vésiculaires.

Après ponction de la vésicule on explore le cholédoque par palpation externe : on ne sent aucun calcul.

Cholécystostomie.

Une fistule biliaire persiste.

L'examen bactériologique de la bile est favorable.

L'obturation de la sonde ne donnant aucun trouble, on ferme la fistule suivant la technique habituelle, le 24 octobre 1928.

La malade sort le 10 novembre 1928, la fistule complètement fermée.

Obs. 3 (*Comptes rendus de la Clinique Chirurgicale de la Salpêtrière,* tome XCV, p. 12, 1931).

Mme Don..., 50 ans.

Opérée le 31 mai 1931, par le Professeur Gosset, de cholécystostomie pour pancréatite chronique.

Une fistule vésiculaire persiste.

Pas de troubles après la fermeture temporaire de la sonde.

Fermeture, le 15 décembre 1931, par la technique habituelle.

La malade sort le 31 décembre 1931, la fistule fermée.

Obs. 4 (*Comptes rendus de la Clinique Chirurgicale de la Salpêtrière,* tome XCIV, p. 90, 1931).

M. Los..., 34 ans.

Cholécystostomie, le 22 juillet 1931. L'opération avait été décidée pour un état cholémique progressif.

On ne trouve pas de calculs.

Une fistule persiste.

Pas de troubles après fermeture temporaire de la sonde.

Fermeture de la fistule le 25 novembre 1931.

Incision de la cicatrice, contournant l'orifice de la fistule. Excision du trajet pariétal et suture au catgut de l'orifice vésiculaire sans ouvrir le péritoine. Soie 0 *bis* sur la peau.

Le malade sort le 7 décembre 1931.

Obs. 5 (*Comptes rendus de la Clinique Chirurgicale de la Salpêtrière,* tome LXXX, p. 11, 1930).

M. Lag..., 52 ans.

Opéré, le 5 mars 1930, pour ictère progressif par rétention.

Il n'y a pas de calculs du cholédoque.

Cholécystostomie.

Il persiste une fistule biliaire qui a le diamètre d'une lentille. La sonde y pénètre de 6 mm. Pas d'obstacle sur le cholédoque.

Opéré le 30 juillet 1930 : libération de la fistule, résection intrapariétale de celle-ci. Fermeture de l'orifice vésiculaire au catgut. Soie sur la peau.

Le malade sort le 1 août 1930, la fistule totalement fermée.

Obs. 6 (Docteur Costantini, d'Alger) (*Comptes rendus du Congrès Français de Chirurgie,* 1923).

M... Jean, âgé de 31 ans, entre le 23 avril 1923, pour violentes douleurs dans la région épigastrique.

Il y a dix mois notre malade a été opéré d'un kyste hydatique du foie. L'opération fut faite sans incident et la guérison paraissait complète au bout d'un mois.

En février, puis deux fois en avril 1923, ce malade présente des

crises douloureuses sous forme de coliques, siégeant dans l'hypocondre droit et à l'épigastre.

Après ces crises, apparition d'un ictère franc, avec selles décolorées, urines foncées et fièvre. En même temps, prurit intense. Chaque fois, le malade se met au lit, se purge, tous les phénomènes disparaissent entre cinq et vingt jours.

Dans l'intervalle de ces crises, troubles digestifs marqués par une sensation de fièvre, et des digestions pénibles trois à quatre heures après les repas.

A son entrée, le malade ne présente pas d'ictère, pas de fièvre, il est très amaigri.

Bientôt, une crise douloureuse apparaît, suivie d'ictère et de fièvre.

L'examen des urines montre des pigments biliaires et de l'urobiline.

La fièvre est élevée à 39°5. L'ictère est franc. Les selles sont décolorées.

Devant cet ictère et cette fièvre qui ne cède pas après quinze jours d'application de glace, nous nous décidons à intervenir.

Opération le 31 mai 1923. — Anesthésie éther. La vésicule biliaire est grosse. Ses parois sont épaissies. Elle est bridée par des adhérences que nous sectionnons facilement.

Le pédicule hépatique est aisément découvert. Le cholédoque est très gros. La palpation ne fait sentir de calcul ni dans la vésicule ni dans la partie accessible de la voie principale.

Le duodénum s'étale remarquablement et de suite nous voyons encadrée par lui la tête du pancréas qui est très volumineuse, mais de couleur normale. La palpation montre qu'elle est dure. Il y a, à n'en pas douter, un gros foyer de pancréatite.

Le cholédoque est certainement comprimé par la glande augmentée de volume. Nous décidons de faire une cholécystostomie de drainage.

Suites opératoires assez bonnes. Par la fistule s'écoule de la bile blanche et du mucus puis le flot biliaire arrive le deuxième jour.

Dès lors la température baisse. Le malade, qui était dans un état de faiblesse extrême, reprend ses forces progressivement.

La fistule donne abondamment. Au bout de trois semaines les selles commencent à se recolorer.

Depuis cette époque l'augmentation de poids est progressive.

Quant à la fistule, elle donne de moins en moins, cependant elle demeure sous forme de petit orifice punctiforme qui laisse passer une certaine quantité de bile. Les selles sont toujours bien colorées.

La radio élimine tout calcul.

Le 23 août, nouvelle opération dans le but de fermer la fistule. Le fond de la vésicule est dégagé et à son niveau l'orifice fistuleux est suturé.

Quarante-huit heures après, le pansement est souillé de bile.

Cet état dure 4 jours, puis l'écoulement biliaire diminue et la fistule se ferme progressivement.

Le 5 septembre, la plaie opératoire est cicatrisée.

Le malade se lève et nous quitte en parfait état le 15 septembre 1923. Il ne souffre plus ; le facies est florissant, les forces sont revenues. La digestion est facile et les selles sont normales.

Observations de cholécysto-gastrostomie pour fistule vésiculaire.

Obs. I (Professeur Gosset, *Thèse de Lubin*, 1926).

Mme V..., 46 ans. Entre pour la première fois à l'hôpital le 18 mars 1921 pour ictère.

Le 1er janvier 1921, sans cause apparente, brusque douleur dans l'hypocondre droit, irradiant bientôt à tout l'abdomen, à la région lombaire, à l'épaule droite. Cette douleur, qui s'accompagne de frissons, dure 2 à 3 heures. Pendant 6 jours, la douleur apparaît de la même façon, durant 2 à 3 heures, puis elle cesse. Mais, à ce moment, une poussée thermique à 41 se produit, précédée d'un grand frisson avec céphalée violente. Le lendemain, la température est redevenue normale ; mais, trois jours après, nouvelle poussée thermique, ictère franc avec prurit, décoloration des matières.

Depuis cette période, ictère constant, mais variant d'intensité. La température monte le soir à 38 ou même 40. Constipation, deux vomissements. A l'examen, on trouve le foie gros et douloureux à la palpation.

3 avril : La fièvre persiste, oscillante. La malade s'affaiblit et maigrit, le météorisme augmente.

6 avril : La fièvre baisse. La palpation, devenue plus facile, permet de reconnaître une grosse vésicule.

Temps de coagulation : 10'40".

On pose le diagnostic de calcul du cholédoque.

Première opération le 18 avril 1921 (Professeur Gosset). Anesthésie rachidienne à la scurocaïne.

Diagnostic opératoire : Pancréatite de la tête, compression du cholédoque.

Nature de l'intervention : *Cholécystostomie.*

Incision transversale. On aperçoit une grosse vésicule piriforme, un cholédoque dilaté. On ne sent pas de calculs. Foie normal. On ponctionne la vésicule et on retire une centaine de grammes de bile très foncée. Le pancréas *est gros, très dur*. Il y a, au niveau de l'ampoule de Vater, une tumeur grosse comme une noisette, qui n'a pas la dureté d'un calcul, incluse dans l'ampoule même, donnant l'impression d'un petit polype. On a, à ce moment, la tentation de faire une taille duodénale pour aller à ce petit polype (?) pédiculé, mais il y a une lésion pancréatique tellement forte, avec induration de la tête, que le drainage de la vésicule s'impose.

Dans ces conditions, on amène la vésicule au dehors, on la fixe à la gaine profonde du droit, puis à la gaine antérieure, enfin à la peau, car la malade a eu de la fièvre et il y a intérêt à faire un drainage vésiculaire *longtemps maintenu*. On résèque un peu de fond de la vésicule pour examen histologique. On fixe la vésicule par quatre points en haut, en bas, à droite et à gauche, aux muscles, puis à la peau. Drain. Soies sur la peau.

Suites opératoires : Ecoulement de bile très abondant dans les premiers jours, plus d'un litre. 500 gr. de sérum glucosé intrarectal les deux premiers jours. Température à 38°7 le soir du troisième jour ; légère congestion des bases : cataplasmes sinapisés.

Examen microscopique de la bile prélevée lors de l'opération : Gram : quelques amas de bacilles courts, à bouts arrondis encapsulés, Gram négatif.

Cultures (gélose et bouillon) : développement de cultures pures de bacille de Friedlander.

Vésicule : Examen histologique : le chorion est très fortement congestionné : on y voit de très nombreux capillaires, souvent très dilatés. Il présente de plus une tendance à la sclérose ; on y trouve des fibres conjonctives qui s'orientent généralement autour des faisceaux.

Quelques polynucléaires figurent parmi les éléments qui infiltrent le chorion. La sous-séreuse, légèrement sclérosée, renferme de gros vaisseaux dilatés.

Les fils sont enlevés le neuvième jour. A partir du neuvième jour, la bile s'écoule régulièrement par le drain : 1 litre 1/2 environ par jour. Les selles sont colorées, les urines sont claires. Pas de nausées.

La malade sort le 16 mai 1921, allant bien.

13 juillet 1921 : Pas de modification dans l'état général : la bile s'écoule toujours au taux de 1 litre 1/2 par jour. Pas de fièvre. Digestions assez bonnes. Pas d'amaigrissement.

19 octobre 1921 : Depuis 8 jours, les selles se décolorent et l'écoulement de bile n'est plus que de 1/2 litre.

11 janvier 1922 : Aucun trouble fonctionnel.

L'examen bactériologique de la bile est fait le 12 février et le 10 mars : colibacilles et staphylocoques.

Le 24 mai 1922 : La fistule existe toujours, l'écoulement de bile a augmenté. Les selles sont cependant un peu colorées. La malade se sent très affaiblie, se plaint d'inappétence et de démangeaisons sur tout le corps.

Elle entre à nouveau à l'hôpital.

Urée sanguine : 0,25 0/00.

Deuxième opération le 29 mai 1922 (Professeur Gosset).

Diagnostic opératoire : Tumeur de l'ampoule de Vater. Nature de l'intervention : cholécysto-gastrostomie.

Incision transversale, en contournant par une incision elliptique le trajet fistuleux ; on pénètre dans le ventre. On libère complètement la vésicule et comme elle est encore très longue, on résèque l'extrémité qui était abouchée à la peau, et on anastomose cette vésicule dans l'estomac avec un premier plan de suture non perforant à la soie fine. Puis on ouvre l'estomac par une petite incision qui n'est pas même grande comme une pièce de 0 fr. 50 et on suture au catgut à points séparés. On va ensuite explorer le duodénum afin de voir les modifications des lésions. Il y a toujours un très gros noyau de l'ampoule de Vater comme il y a un an, dur, inenlevable. L'anastomose est faite à trois travers de doigt du pylore à peu près.

Suites opératoires très bonnes.

Les selles se recolorent. Les fils sont enlevés le douzième jour et la malade sort le 21 juin 1922.

Octobre 1922 : Les selles sont colorées ; il n'y a plus de douleurs. La malade a fait une cure à Vichy.

En octobre, elle a eu un accès de fièvre avec frisson et vomissement de bile. Plus de démangeaisons. Elle a engraissé de 3 kgs 100.

La malade n'a pas été revue depuis cette époque.

Obs. II (Professeur Gosset. *Thèse de Lubin*, 1926).

Mme H..., 56 ans. Entre pour la première fois à l'hôpital le 25 février 1922.

De 1913 à 1920, toutes les cinq semaines, répétition d'une crise douloureuse de l'hypocondre droit, sans jamais de fièvre ni d'ictère.

De 1920 à 1922, crises plus rapprochées, durant 3 à 4 jours, avec vomissements de bile et parfois un peu d'ictère, mais sans décoloration des matières.

Le dimanche 17 février 1922, la malade a eu une crise. Le jeudi, ictère cutané et selles décolorées.

L'état général est bon. Bon appétit, digestion parfaite, pas d'amaigrissement.

Signes physiques : Sensibilité de la région vésiculaire, particulièrement dans la zone pancréatico-cholédocienne.

Coagulation : 5'.

Formule leucocytaire :

Formes de transition = 11.

Mono : 17.

Poly N. : 68 ; E. : 2 ; B. : 1 = 71.

Azotémie : 0,27 0/00.

Un tubage duodénal est pratiqué le 26 février 1922.

On fait une instillation de sulfate de magnésie (25 cc.).

Conclusions : bile vésiculaire très sombre, très épaisse.

Première opération le 8 mars 1922 (Professeur Gosset).

Anesthésie rachidienne.

Incision transversale. Vésicule épaissie. On la ponctionne et on retire environ un demi-verre d'une bile vert brunâtre. On sent des calculs au niveau du col de la vésicule. On ne sent pas de calculs dans le cholédoque. Etant donné l'état du myocarde, l'hypotension considérable, on va au plus vite et on fait une cholécystostomie.

Suture de la paroi vésiculaire au péritoine et à l'aponévrose et de l'orifice vésiculaire à la peau.

Suites immédiates : Avec la caféine, la strychnine, on peut soutenir suffisamment le cœur.

Depuis l'opération : Ecoulement regulier et abondant de bile surtout la nuit (au moment de l'arrêt du péristaltisme duodénal). Jamais de crises douloureuses, jamais d'ictère, pas de crise d'angiocholite.

10 mai 1922 : Examen bactériologique de la bile : colibacille, staphylocoque.

Les 26, 27, 28 et 30 mai : Injection de 2 cc. 1/4, puis 2 cc. 1/2 de vaccin colibacille (4 injections).

La fistule biliaire n'ayant aucune tendance à se guérir, on se décide à réintervenir le 2 juin.

Deuxième opération le 2 juin 1922 (Professeur Gosset).

Cholécysto-gastrostomie.

Incision elliptique circonscrivant l'orifice de la vésicule. On ne sent rien dans le cholédoque. Le pancréas est très gros. On abouche la vésicule dans l'estomac en faisant un tout petit orifice sur celui-ci et on suture au catgut.

Suites bonnes. Les fils sont enlevés le 20 juin et la malade quitte l'hôpital le 15 juillet en très bon état.

Suites éloignées : La malade est revenue le 31 janvier 1926, soit

3 ans 1/2 après sa cholécysto-gastrostomie. La malade a suivi un régime strict, et son état général est resté très bon sans jamais d'ictère. Cependant, du 13 au 16 janvier 1926, elle a eu une légère crise douloureuse avec vomissement de bile et diarrhée biliaire. Elle s'en est parfaitement rétablie et va très bien depuis le 16 janvier. L'appétit est conservé, les selles sont normalement colorées.

Obs. III (Petit-Dutaillis. *Comptes rendus de la Clinique Chirurgicale de la Salpêtrière,* t. LX, p. 121, 1928).

Il s'agit d'un homme de 34 ans, M. G... Fistule biliaire après cholécystostomie pratiquée en juin 1925, pour angiocholite et cholécystite chronique.

Opéré le 12 août 1928.

Excision de l'ancienne cicatrice de laparotomie transversale. Libération de la fistule vésiculaire de la paroi. Abouchement de l'orifice vésiculaire (après avivement des bords) dans la paroi antérieure de l'antre pylorique. L'abouchement est fait par une couronne de points séparés perforants, un deuxième plan circulaire séro-séreux, à la soie. Fermeture complète sans drainage.

Le malade sort le 18 août 1928.

Obs. IV (Lœwy. *Comptes rendus de la Clinique Chirurgicale de la Salpêtrière,* t. XLVII, p. 43, 1927).

Il s'agissait d'une femme de 59 ans, Mme S... Cholécystostomie le 28 février 1927. Il subsiste une fistule.

On réintervient le 7 *mai* 1927 : Incision sur l'ancienne cicatrice, circonscrivant l'orifice fistuleux. Après pénétration en péritoine libre, en dehors de l'adhérence vésiculaire de la paroi, on peut libérer des adhérences épiploïques sur la vésicule. Celle-ci est grosse, sans calculs. Une pince sur le fond de la vésicule ; on la détache de la paroi. On suit le cystique jusqu'au cholédoque. Pas de calcul. *Le pancréas est très induré.* Cholécysto-gastrostomie. Fermeture de la paroi en deux plans sans drainage.

Obs. V (Costantini. *Comptes rendus du Congrès français de Chirurgie,* 1923).

L..., âgé de 44 ans, est entré le 14 novembre 1921, avec tous les signes d'un ictère complet par rétention.

Il se trouve dans un état des plus graves. L'ictère est complet, légèrement variable cependant. Le foie est énorme, douloureux. On observe de nombreux accès de fièvre bilio-septique. L'état général est mauvais, l'amaigrissement est important.

Première opération (cholécystostomie) le 15 décembre 1921. Incision en baïonnette. Vésicule normale. Foie très volumineux.

Au niveau du carrefour sous-hépatique, bloc d'adhérences, empêchant toute exploration cholédocienne. Des essais de dégagement demeurent infructueux.

On pratique alors une cholécystostomie.

Amélioration immédiate. La fièvre disparaît. De même l'ictère. L'état général s'améliore beaucoup.

Lorsque nous voyons le malade quatre mois après, la fistule donne abondamment. Elle paraît totale car les selles sont habituellement et continuellement décolorées. Malgré cela, l'état général est vraiment bon. Le malade se sent des forces. Nous proposons une intervention qui est acceptée.

Deuxième opération (cholécysto-gastrostomie) le 19 avril 1922. Anesthésie à l'éther. Incision transversale circonscrivant la fistule biliaire. Celle-ci est de suite dégagée et on met un fil pour empêcher l'issue de la bile. Le péritoine ouvert, nous rencontrons de suite le bloc d'adhérences qui avait gêné l'opération lors de la première intervention. Néanmoins, nous dégageons aisément le fond de la vésicule biliaire ; mais, malgré tous nos efforts, nous n'arrivons pas à découvrir le pédicule hépatique. Le duodénum est noyé dans des adhérences.

Parti pour explorer les voies biliaires et enlever un calcul probable de l'ampoule de Vater, par la voie transduodénale, nous nous trouvons obligé de reculer et de faire une opération de dérivation.

La première portion du duodénum est dépéritonisée. L'estomac se présente dans la plaie. Nous choisissons, pour ces raisons, la cholécysto-gastrostomie que nous pratiquons à 5 ou 6 centimètres du pylore.

Fermeture de la paroi. Nous laissons cependant une mèche entourant un petit drain.

Pendant le réveil, vomissements de bile très fréquents. Ces vomissements dureront 3 jours. Les suites opératoires sont d'ailleurs simples. Le petit drain est supprimé le huitième jour.

Un mois après, notre malade quitte l'hôpital. Les selles sont colorées, l'état général est bon. Néanmoins, nous notons des régurgitations bilieuses après les repas et la présence d'urobiline dans l'urine.

En mars 1923, le malade nous fait appeler ; il présente à nouveau une crise hépatique. Les douleurs sont sourdes et continues. La fièvre oscille entre 38° et 39°5. Il existe un ictère marqué, les selles sont colorées. Localement, nous constatons une masse arrondie, dure, douloureuse, qui est certainement la vésicule biliaire. Cette crise dure quinze jours. Elle cède au régime lacté et à l'application de glace.

Trois semaines après le refroidissement de cette crise, nous proposons au malade une troisième intervention.

Troisième opération (cholécysto-duodénostomie) le 17 avril 1923. Anesthésie à l'éther. Incision transversale sur la cicatrice.

Nous nous trouvons en présence du même bloc d'adhérences. Nous dégageons cependant le fond de la vésicule, puis une partie du corps ; nous ne rencontrons pas de calcul. Du fond, part un tractus qui se dirige vers l'estomac et qui est coudé. Nous pensons que c'est un canal qui répond à l'anastomose précédemment faite, entre la vésicule et l'estomac. On comprend que la bile ne puisse passer que difficilement par ce trajet que, d'ailleurs, nous respectons.

Nous continuons nos tentatives de libération d'adhérences, bien décidé à ouvrir le duodénum pour aborder l'ampoule de Vater ; mais la tâche nous paraît bientôt impossible à mener à bien, sans faire courir un gros danger à notre malade. La face antérieure de la première portion du duodénum étant dégagée, la vésicule se présentant tout contre elle, nous établissons une large anastomose entre la vésicule et le duodénum. Nous laissons une mèche pour drainer et nous fermons.

Suites opératoires d'abord simples. Puis, le troisième jour, température à 39°. Nous enlevons la mèche ; de la bile s'écoule. Une fistule s'établit et met dix jours à se fermer. En même temps, la température demeure élevée et il y a un peu d'ictère. Puis tout rentre dans l'ordre et notre malade sort de l'hôpital le 13 mai 1923, en bon état.

Nous le revoyons le 17 août. L'état général est parfait. Les selles sont bien colorées. Il n'y a pas trace d'ictère. Le poids est de 61 kilogrammes, poids qu'il accusait avant sa maladie.

Cholécystectomie pour trouble physico-pathologique dénommé vésicule de stase, responsable de la persistance d'une fistule vésiculaire.

Obs. (Gouilloud-Mallet-Guy, *Lyon Chirurgical*, juillet-août 1930).

Notre opérée est une religieuse âgée de 47 ans, qui depuis 1917 avait présenté les signes d'un ulcère duodénal : pendant deux ans elle avait souffert par périodes, de la région épigastrique, douleurs qui ne la préoccupaient pas, disparaissant en quelques jours, séparées par de longues périodes d'accalmie et qui peu à peu s'atténuèrent et disparurent.

En 1923, alors que la malade était à Beyrouth, survinrent de graves hémorragies gastro-duodénales, qui, se répétant, laissèrent

pendant deux jours la malade sans connaissance. Puis tout rentra dans l'ordre.

A la suite d'une période de surmenage, le syndrome douloureux réapparut, localisé à droite de l'ombilic, avec sensation de transfixion lombaire, et fit porter au Professeur Cade le diagnostic d'*ulcus duodénal ancien avec périduodénite*, avec indication opératoire.

L'examen clinique révélait dans la moitié droite de l'épigastre : douleur et résistance de la paroi.

La radioscopie (Docteur Chassard) confirmait le diagnostic de périduodénite, indiquant un temps d'arrêt entre la première et la deuxième portion du duodénum. Estomac et pylore abaissés, très mobiles.

Le 21 *janvier* 1929, *intervention* (Docteur Goullioud) sous anesthésie locale, complétée par l'administration de Schleich. Incision médiane épigastrique : le foie abaissé recouvre la moitié de l'épigastre. On ne voit pas la vésicule. Adhérences très nettes le long de la deuxième portion du duodénum, remontant jusqu'au foie. Gastroentérostomie postérieure trans-mésocolique et pylorectomie d'exclusion, emportant un anneau de 6 à 7 cm.

Suites simples, mais il reste dans l'esprit du chirurgien l'arrière-pensée de troubles vésiculaires possibles. De fait la malade, revue le 11 juin 1929, se plaint d'avoir vu réapparaître des douleurs dans l'hypocondre droit, surtout deux heures après le repas vers minuit. Phénomènes migraineux, nausées ; le soir souvent un peu de température : 38°-38°1. Aucune trace d'ictère, une nouvelle radioscopie ne montre aucun trouble de fonctionnement de l'anastomose, et une radiographie du carrefour biliaire ne décèle point de calcul.

On *réintervient* le 29 juin 1929. Anesthésie au Schleich. Incision de Mayo. Grosse vésicule dont la palpation, pas plus que celle des voies principales, ne révèle de calcul. La dissection des adhérences périduodénales montre bien à l'angle supérieur du duodénum la cicatrice indurée de l'ulcère duodénal. Le foie présente des zones de sclérose nette.

L'ouverture du fond de la vésicule laisse échapper une bile épaisse, et permet de vérifier l'absence de calcul. Cholécystostomie.

Les suites sont régulières et la malade a retiré un réel soulagement de l'intervention : les douleurs ont pratiquement disparu, une reprise de poids de 2 kilos a été constatée, mais une fistule biliaire s'est installée, fistule partielle compatible avec une coloration normale des matières, malgré l'abondance de l'écoulement.

Le 22 *janvier* 1930, la fistule persistant toujours avec les mêmes caractères, une *exploration radiologique du transit biliaire* est faite (Docteur Mallet-Guy).

20 cc. de lipiodol dessinent une grosse et longue vésicule que l'on voit se contracter, mais sans que ces contractions aboutissent au passage du cystique ; 20 cc. sont injectés à nouveau sans plus de succès, bien qu'une tension assez forte règne dans la vésicule pour faire refluer le lipiodol à l'orifice fistuleux. Ce n'est qu'un quart d'heure après que quelques taches se dessinent sur le cystique et le cholédoque. On injecte de nouvau 20 cc. de lipiodol. Le cholédoque devient bien visible, d'aspect normal, non dilaté, en fuseau régulier. On ne voit pas l'ampoule de Vater, mais le passage du sphincter d'Oddi se fait aisément.

Ce type très spécial de transit biliaire caractérise un état de stase vésiculaire, rendu manifeste par l'examen de 2 clichés pris à 20 minutes d'intervalle ; sur le deuxième, qui donne l'état des voies biliaires, 3/4 d'heure après le remplissage de la vésicule, celle-ci apparaît encore distendue, allongée, très opaque, pleine de lipiodol. Normalement, on le sait, 20 cc. suffisent à remplir la vésicule, qui se vide entièrement en 1/4 d'heure.

La malade signale que d'ailleurs il s'écoule généralement par la fistule une bile très foncée, et que lorsque la sonde placée dans l'orifice s'obstrue, les douleurs réapparaissent.

L'analyse de 3 heures en 3 heures de l'écoulement fistulaire donne les renseignements suivants :

Le 22 janvier :

de 18 h. à 21 h. : 10 cc. bile A.
de 21 h. à 24 h. : 25 cc. bile A.

Le 23 janvier :

de 0 h. à 8 h. : 35 cc. bile A.
de 3 h. à 6 h. : 40 cc. bile B.
de 6 h. à 9 h. : 35 cc. bile B.
de 9 h. à 12 h. : 3 cc. bile A.
de 12 h. à 15 h. : 3 cc. mucus incolore.
de 15 h. à 18 h. : 2 cc. mucus incolore.

Ces données confirment celles qu'avait fournies l'étude du transit biliaire, indiquant que l'état de stase vésiculaire n'est point lié à une hypersécrétion muqueuse mais à l'existence d'un obstacle anatomique cysticopyélique. Il s'agit sans doute d'une coudure dépendant de la péritonite sous-hépatique, péri-ulcéreuse.

Une cholécystectomie est décidée et pratiquée le 28 janvier (Docteurs Goullioud et Mallet-Guy). La libération de la vésicule se fait assez aisément : très dilatée, elle est libre de tout calcul, ainsi que le cystique qui est perméable. Aucun écoulement de bile ne vient troubler les suites opératoires qui sont des plus simples. La malade, dont nous avons eu tout dernièrement des nouvelles, ne se plaint d'aucune récidive douloureuse. Il y a tout lieu de penser que la guérison sera définitive.

Cholécysto-gastrostomie pour troubles physiologiques dénommés incontractilité cholédocienne, avec vésicule intolérante, responsables de la persistance d'une fistule vésiculaire.

Obs. (Patel-Mallet-Guy, *Lyon Chirurgical*, juillet-août 1930).

Femme de 48 ans, ayant eu une excellente santé jusqu'en 1924. Cinq grossesses, dont quatre menées à bien, avec enfants bien portants. Aucune maladie n'est relevée dans ses antécédents, aucun passé digestif.

A 42 ans débute l'affection qui la conduira quatre fois sur la table d'opération : ce sont des crises de coliques hépatiques nettes, avec douleurs vives, irradiées dans l'épaule droite. Il semble que certaines d'entre elles aient été accompagnées de frissons discrets et suivis, — mais la malade n'est pas très affirmative à ce sujet, — de subictère conjonctival et de coloration légère des urines. La température fut prise à plusieurs reprises et ne dépassa jamais 37°8.

D'emblée l'affection semble sévère ; pendant deux ans la malade souffrit presque chaque semaine. Les crises devenant plus fréquentes encore, se répétant parfois même chaque jour, l'état général s'altérant, un amaigrissement sensible s'accusant, elle décide de consulter un chirurgien.

Une première intervention est pratiquée en novembre 1926, à l'Hôpital Sainte-Foy : cholécystostomie ayant permis l'ablation de cinq calculs. Les douleurs ont disparu, mais une fistule biliaire persiste, abondante, non totale.

En juin 1927, cholécystorraphie sous anesthésie locale, suivie à brève échéance de la réapparition des crises douloureuses, aussi vives qu'après la première intervention, et qui tendent rapidement à devenir presque quotidiennes.

La malade réclame une nouvelle intervention, qui, pratiquée en novembre 1929 — réouverture de la bouche cutanéo-vésiculaire — ne suffit pas à faire rétrocéder le syndrome douloureux qui semble cependant avoir perdu de son intensité.

C'est alors en janvier dernier qu'elle entre à l'Hôtel-Dieu salle Gensoul. *Une exploration fonctionnelle des voies biliaires* est entreprise (Docteur Mallet-Guy). La malade passe à cet effet dans le service du Professeur Bérard.

A. Le 21 janvier, un *examen radioscopique du transit biliaire* est pratiqué.

10 cc. de lipiodol injectés par la fistule suffisent à remplir non

20 cc. de lipiodol dessinent une grosse et longue vésicule que l'on voit se contracter, mais sans que ces contractions aboutissent au passage du cystique ; 20 cc. sont injectés à nouveau sans plus de succès, bien qu'une tension assez forte règne dans la vésicule pour faire refluer le lipiodol à l'orifice fistuleux. Ce n'est qu'un quart d'heure après que quelques taches se dessinent sur le cystique et le cholédoque. On injecte de nouvau 20 cc. de lipiodol. Le cholédoque devient bien visible, d'aspect normal, non dilaté, en fuseau régulier. On ne voit pas l'ampoule de Vater, mais le passage du sphincter d'Oddi se fait aisément.

Ce type très spécial de transit biliaire caractérise un état de stase vésiculaire, rendu manifeste par l'examen de 2 clichés pris à 20 minutes d'intervalle ; sur le deuxième, qui donne l'état des voies biliaires, 3/4 d'heure après le remplissage de la vésicule, celle-ci apparaît encore distendue, allongée, très opaque, pleine de lipiodol. Normalement, on le sait, 20 cc. suffisent à remplir la vésicule, qui se vide entièrement en 1/4 d'heure.

La malade signale que d'ailleurs il s'écoule généralement par la fistule une bile très foncée, et que lorsque la sonde placée dans l'orifice s'obstrue, les douleurs réapparaissent.

L'analyse de 3 heures en 3 heures de l'écoulement fistulaire donne les renseignements suivants :

Le 22 janvier :

de 18 h. à 21 h. : 10 cc. bile A.
de 21 h. à 24 h. : 25 cc. bile A.

Le 23 janvier :

de 0 h. à 8 h. : 35 cc. bile A.
de 3 h. à 6 h. : 40 cc. bile B.
de 6 h. à 9 h. : 35 cc. bile B.
de 9 h. à 12 h. : 3 cc. bile A.
de 12 h. à 15 h. : 3 cc. mucus incolore.
de 15 h. à 18 h. : 2 cc. mucus incolore.

Ces données confirment celles qu'avait fournies l'étude du transit biliaire, indiquant que l'état de stase vésiculaire n'est point lié à une hypersécrétion muqueuse mais à l'existence d'un obstacle anatomique cysticopyélique. Il s'agit sans doute d'une coudure dépendant de la péritonite sous-hépatique, péri-ulcéreuse.

Une cholécystectomie est décidée et pratiquée le 28 janvier (Docteurs Goullioud et Mallet-Guy). La libération de la vésicule se fait assez aisément : très dilatée, elle est libre de tout calcul, ainsi que le cystique qui est perméable. Aucun écoulement de bile ne vient troubler les suites opératoires qui sont des plus simples. La malade, dont nous avons eu tout dernièrement des nouvelles, ne se plaint d'aucune récidive douloureuse. Il y a tout lieu de penser que la guérison sera définitive.

Cholécysto-gastrostomie pour troubles physiologiques dénommés incontractilité cholédocienne, avec vésicule intolérante, responsables de la persistance d'une fistule vésiculaire.

Obs. (Patel-Mallet-Guy, *Lyon Chirurgical*, juillet-août 1930).

Femme de 48 ans, ayant eu une excellente santé jusqu'en 1924. Cinq grossesses, dont quatre menées à bien, avec enfants bien portants. Aucune maladie n'est relevée dans ses antécédents, aucun passé digestif.

A 42 ans débute l'affection qui la conduira quatre fois sur la table d'opération : ce sont des crises de coliques hépatiques nettes, avec douleurs vives, irradiées dans l'épaule droite. Il semble que certaines d'entre elles aient été accompagnées de frissons discrets et suivis, — mais la malade n'est pas très affirmative à ce sujet, — de subictère conjonctival et de coloration légère des urines. La température fut prise à plusieurs reprises et ne dépassa jamais 37°8.

D'emblée l'affection semble sévère ; pendant deux ans la malade souffrit presque chaque semaine. Les crises devenant plus fréquentes encore, se répétant parfois même chaque jour, l'état général s'altérant, un amaigrissement sensible s'accusant, elle décide de consulter un chirurgien.

Une première intervention est pratiquée en novembre 1926, à l'Hôpital Sainte-Foy : cholécystostomie ayant permis l'ablation de cinq calculs. Les douleurs ont disparu, mais une fistule biliaire persiste, abondante, non totale.

En juin 1927, cholécystorraphie sous anesthésie locale, suivie à brève échéance de la réapparition des crises douloureuses, aussi vives qu'après la première intervention, et qui tendent rapidement à devenir presque quotidiennes.

La malade réclame une nouvelle intervention, qui, pratiquée en novembre 1929 — réouverture de la bouche cutanéo-vésiculaire — ne suffit pas à faire rétrocéder le syndrome douloureux qui semble cependant avoir perdu de son intensité.

C'est alors en janvier dernier qu'elle entre à l'Hôtel-Dieu salle Gensoul. *Une exploration fonctionnelle des voies biliaires* est entreprise (Docteur Mallet-Guy). La malade passe à cet effet dans le service du Professeur Bérard.

A. Le 21 janvier, un *examen radioscopique du transit biliaire* est pratiqué.

10 cc. de lipiodol injectés par la fistule suffisent à remplir non

seulement la vésicule qui se vide instantanément, tandis qu'une sensation douloureuse nette est accusée par la malade, mais encore tout l'arbre biliaire depuis l'ampoule de Vater jusqu'aux ramifications intrahépatiques de troisième grandeur. Presque d'emblée le lipiodol passe dans le duodénum. Il n'y a pas d'obstacle sur la voie principale, pas d'image de calculs

1° Un quart d'heure après l'injection dont nous venons de décrire le transit, il ne reste plus rien dans la vésicule et seulement des traînées opaques discontinues dans l'hépatocholédoque.

2° Un nouveau cliché pris tout de suite après une réinjection de 10 cc. de lipiodol confirme la réplétion instantanée de l'arbre biliaire. Il permet d'analyser la morphologie du cholédoque : non dilaté, présentant un dessin absolument régulier, il suit un trajet assez anormal : sur 3 cm. il se dirige horizontalement en dedans, puis se coudant à angle droit, descend verticalement le long du bord droit de la première lombaire, pour se couder à nouveau à son bord inférieur, et se diriger horizontalement en dehors vers le duodénum.

3° Dix minutes après, un dernier cliché apporte quelques précisions complémentaires sur l'ampoule de Vater qui est normale et confirme les renseignements obtenus.

B. le 23 janvier le *tubage duodénal* montre la présence de bile claire, bile A dans le duodénum, tandis que par la fistule s'écoule une quantité abondante et inusitée de bile foncée. Aucune chasse duodénale n'est obtenue par l'épreuve de Meltzer-Lyon qui, par contre, stimule l'excrétion de la bile B par la fistule. Ce n'est qu'au bout d'un quart d'heure que l'on peut recueillir par le tube un peu moins de 10 cc. de bile jaune d'or, qui a la signification de bile C, bile hépatique.

Il est donc permis de conclure de ces différentes recherches que :

1° Il n'existe pas d'obstacle élevé sur la voie biliaire principale ;

2° Il n'existe pas non plus à l'origine de la fistule un état de stase vésiculaire, entretenue par un obstacle du cystique, ou une hypersécrétion muqueuse ;

3° Une cholécystectomie est formellement contre-indiquée par les réactions vésiculaires intolérantes ;

4° La lésion en cause paraît représentée par un état très spécial du cholédoque, rigide, coudé, adhérent, incontractile, incapable de jouer son rôle normal dans l'excrétion biliaire.

Une *cholécysto-gastrostomie* est alors pratiquée (Professeur Patel) le 29 janvier 1930 : incision en T circonscrivant l'orifice de la fistule et dont la branche verticale descend le long du grand droit. Dissection aisée de la vésicule. L'exploration du pédicule hépatique et du pancréas ne montre ni tuméfaction ni calcul.

Anastomose au niveau de l'antre pylorique incisé parallèlement aux fibres circulaires. Epiplooplastie.

Suites opératoires simples : pas de vomissements bilieux. Disparition totale des phénomènes douloureux qui n'ont plus reparu depuis l'intervention.

Nous avons pratiqué le 26 février 1930, un examen radiologique de l'estomac qui présente une motricité et une évacuation normales. L'épreuve de la sangle ne détermine aucun reflux dans la vésicule anastomosée. L'examen de quatre clichés pris en position debout et en décubitus — tout de suite après ingestion de baryte et une heure après — ne montre aucune image anormale. Le tubage gastro-duodénal simultané indique qu'il existe peu de bile à jeun dans l'estomac, que l'anastomose ne semble jouer que de façon intermittente. Dans le duodénum, s'excrète toujours une certaine quantité de bile claire.

L'opérée a été revue, le 3 avril 1930, en parfait état. Elle n'a plus présenté d'épisodes douloureux, digère bien. La reprise de poids est évidente.

2° MALADES PRÉSENTANT UNE FISTULE CHOLÉDOCIENNE

Observations de malades présentant une fistule biliaire, chez qui on a pratiqué l'ablation d'un calcul oublié après l'avoir repéré par la radiographie lipiodolée.

Obs. I (Cotte (I). *Bull. et Mém. de la Société Nationale de Chirurgie,* séance du 24 juin 1925).

Cette observation concerne une femme de 49 ans que j'avais opérée le 7 novembre 1924 pour une angiocholite aiguë avec ictère et fièvre à grandes oscillations. L'intervention conduite aussi rapidement que possible, en raison du mauvais état général de la malade, avait consisté en une cholécystectomie avec drainage du cholédoque. L'exploration rapide du cholédoque n'avait montré *aucun calcul* à l'intérieur du canal ; la vésicule suppurée était remplie de petits calculs. J'avais donc pensé qu'il s'agissait d'une lithiase vésiculaire avec angiocholite et foie infectieux probable.

Après cette intervention, la malade fut assez longue à se rétablir. Un mois après l'opération, la température était revenue à la normale. L'ictère disparut lentement, mais les matières restèrent très longtemps décolorées. A deux ou trois reprises différentes, il sembla que les choses fussent sur le point de se rétablir, les matières se colorant en même temps que l'écoulement de bile par la fistule devenait moins abondant. Au mois de février cependant, la situation restant stationnaire, j'eus recours à l'exploration du cholédoque après injection de lipiodol. Cet examen fait sous l'écran montra que le cholédoque était très dilaté. A sa partie inférieure, on voyait nettement l'existence d'un obstacle que le lipiodol, du fait des contractions énergiques du cholédoque, arrivait à contourner en passant tantôt à droite, tantôt à gauche de l'obstacle. La radiographie prise peu après l'injection montra nettement qu'il s'agissait d'un *calcul* siégeant sur une ligne passant au niveau de l'apophyse transverse de la quatrième vertèbre lombaire.

L'intervention faite le 3 mars permit en suivant le trajet d'arriver assez facilement sur le *cholédoque* et d'*enlever le calcul,* que je pus refouler, après décollement du duodénum, jusqu'au niveau de la brèche cholédocienne.

Les suites de l'intervention furent très simples. Toutefois, bien que les matières aient repris leur coloration normale, avant d'enlever le drain que j'avais laissé dans le cholédoque, je fis une nouvelle exploration au lipiodol. L'injection poussée par le drain en T montra que rien ne s'opposait plus à l'écoulement de la bile. A la radioscopie, il était même curieux de constater que, comme le *pylore, le sphincter d'Oddi s'ouvrait rythmiquement* pour laisser échapper chaque fois une *bouchée de lipiodol* qui, une fois arrivée dans le duodénum, traversait celui-ci à toute allure. La radiographie montra sur le flanc gauche de la deuxième lombaire une traînée opaque due au passage du lipiodol à ce moment.

La perméabilité des voies biliaires assurée, le drain fut enlevé séance tenante. La malade guérit ensuite très rapidement.

Obs. II (Cotte, II, *Bull. et Mém. de la Société Nationale de Chirurgie*, 24 juin 1925).

Ce cas a trait encore à un *calcul du cholédoque oublié* lors de la première intervention dans les conditions suivantes :

Il s'agit d'une femme de 56 ans, qui m'avait été adressée pour une lithiase biliaire avec ictère chronique.

Dans ses antécédents, on relevait l'existence d'une dysenterie, en 1918, et d'une pleurésie sèche, en juillet 1924. Au mois d'octobre suivant, elle eut une première crise de coliques hépatiques avec frissons, grands accès fébriles, ictère et décoloration des matières. Cette crise ne dura que trois jours. En novembre et en décembre, malgré le traitement institué, elle eut deux nouvelles crises sans que, dans leur intervalle, la malade ait jamais retrouvé une santé parfaite. A partir de ce moment, les crises devinrent de plus en plus fréquentes ; la malade resta subictérique ; mais, à son entrée à l'hôpital, elle n'avait plus de fièvre.

A l'examen, le foie augmenté de volume dépassait largement les fausses côtes. La vésicule n'était pas perçue. La malade très amaigrie présentait un état général assez précaire et j'intervins très rapidement pour drainer son cholédoque.

L'intervention faite le 17 janvier montra l'existence d'une cholécystite calculeuse avec péricholécystite qui se traduisait par un œdème périvésiculaire qui facilita beaucoup la libération de la vésicule. En décollant la vésicule de la fossette cystique, je trouvai un calcul mou qui était situé dans le tissu cellulaire interhépatocystique. En outre, ouvrant la vésicule que je venais d'enlever, je vis, à son intérieur, de petits amas fibrineux arrondis dont il était difficile de saisir l'origine. Enfin, dans l'épaisseur même des parois, il y avait de rares nodules ayant les mêmes caractères. Le cholédoque ne me parut pas très dilaté ; la palpation ne me permit

pas de sentir le calcul. Aussi bien, ne voulant pas prolonger indéfiniment l'intervention en raison du mauvais état général de la malade, je terminai rapidement l'opération par un drainage du cholédoque.

Les suites de l'intervention furent assez simples. Au bout de quelques jours, les matières se colorèrent à nouveau ; le drain fut enlevé le dixième jour et, le 24 février, la malade rentra chez elle ; sa fistule était fermée, mais les matières étaient souvent peu colorées et l'état général était encore peu brillant. Entre temps, le laboratoire d'anatomie pathologique m'avait informé que les nodules trouvés dans l'épaisseur des parois vésiculaires étaient formés autour d'un œuf de parasites qui furent identifiés au laboratoire de M. le Professeur Guiart : il s'agissait d'œufs de douves (fasciola hepatica). Je pensai donc que les troubles observés étaient le fait de ce parasite qui avait dû établir son gîte dans les voies biliaires et je supposai qu'avec le temps tout finirait par rentrer dans l'ordre. Au lieu de cela, peu de temps après son retour chez elle, la malade eut de nouvelles crises hépatiques. A deux ou trois reprises, la fistule s'ouvrit spontanément, puis se ferma. L'état général restait peu satisfaisant. Aussi, désirant me rendre compte de l'état des voies biliaires, je fis prévenir la malade de revenir me voir dès que sa fistule se rouvrirait. C'est dans ces conditions qu'elle revint dans mon service à fin avril. A ce moment la fistule laissait écouler peu de bile ; les matières étaient décolorées ; il n'y avait pas de température. Immédiatement, je fis un examen au lipiodol qui fut injecté directement par la fistule. On vit ainsi, sous l'écran, que les voies biliaires obstruées étaient excessivement dilatées en amont, cette dilatation se poursuivant jusque dans les voies biliaires intra-hépatiques. Toutefois, malgré l'existence de cet obstacle, le lipiodol passait en petite quantité dans le duodénum et sur la radio on voit que la silhouette du duodénum est, grâce à la pénétration du lipiodol, nettement perceptible. A la partie inférieure du cholédoque, en un point se projetant au niveau de l'apophyse de la quatrième lombaire, on voit qu'il existe deux calculs superposés, que l'intervention nous permit de trouver et d'enlever. Sur la radio, on voit encore une sorte de coupure qui existe entre les deux portions du cholédoque et qui ferait croire à un section de ce conduit. L'intervention faite le 2 mai pour enlever les calculs ne montra aucune solution de continuité du canal. Je suis donc très embarrassé pour l'expliquer, d'autant qu'elle se retrouve sur le cliché qui a été fait douze jours plus tard, alors que le drain en T était encore en place. Sur celui-ci, on constate que la dilatation des voies biliaires intra et extra-hépatiques a déjà beaucoup diminué. Il n'y a plus trace de calculs et à l'écran

on pouvait voir que le lipiodol passait facilement dans l'intestin. Sur le cliché qui a été pris dix minutes environ après l'injection, il y en a déjà une quantité notable dans le grêle. S'il n'y en a pas davantage, c'est que, comme nous l'avons dit tout à l'heure, les voies biliaires ne se vident que *par gorgées*, le rythme en étant réglé par l'ouverture et la fermeture du sphincter d'Oddi.

Pour terminer l'histoire de cette malade, j'ajouterai seulement que, les voies biliaires étant libres, le drain fut enlevé le lendemain, *après s'être assuré qu'il n'y avait plus de rétention de lipiodol.* Très rapidement, la fistule se ferma et la malade put rentrer chez elle complètement guérie.

Il n'est pas douteux que, dans ce cas, l'exploration au lipiodol n'ait été grosse de conséquences car, étant donné la notion qu'on avait d'une lésion parasitaire, on aurait peut-être été poussé à la traiter médicalement plus que chirurgicalement et la malade aurait probablement fini par succomber avec des calculs dans le cholédoque.

Obs. III (Jacques-Charles Bloch, *inédite*).

Mme B...

3 ans auparavant, cholécystectomie par X... 6 mois après, la malade présente un ictère par rétention.

Une cholédocotomie est pratiquée. On retire un calcul et on laisse un drain dans le cholédoque. Une fistule biliaire totale persiste et la malade vient consulter à l'Hôtel-Dieu.

Le Docteur Jacques-Charles Bloch voit la malade pour la première fois, à ce moment. Une radiographie lipiodolée montre un obstacle au niveau de l'implantation du cholédoque dans le duodénum. Le lipiodol ne passe pas dans le duodénum. On porte le diagnostic de calcul oublié et on décide de réintervenir le 29 février 1932.

Anesthésie à l'éther.

Incision de Rio Branco contournant la cicatrice verticale paramédiane, à l'extrémité supérieure de laquelle se trouve la fistule. On tombe sur de nombreuses adhérences épiploïques au-dessous de la cicatrice, qui présente en outre une éventration. On libère progressivement le trajet fistuleux, dans lequel on a mis une sonde en caoutchouc. Ouverture du trajet fistuleux au ras du cholédoque.

En haut, la bile sort normalement. On explore le segment inférieur avec une sonde en gomme ; elle butte assez bas.

La palpation de la deuxième portion du duodénum permet de sentir un calcul oublié de l'ampoule de Vater.

Duodénotomie : incision de la papille. Extraction du calcul. On vérifie la perméabilité du segment inférieur du cholédoque ainsi libéré et on y laisse un drain de Kehr.

On suture transversalement le duodénum. On laisse un drain et des mèches dans le foyer.

Suites opératoires : Sont bonnes, mais un peu mouvementées. Tout d'abord, les premiers jours, la malade, qui était déjà d'un certain âge, présente des signes sérieux d'insuffisance hépatique. On fait de l'insuline et du sérum glucosé. Néanmoins, par un traitement énergique, ces signes s'atténuent.

Le cinquième jour, petite fistule duodénale qui se ferme spontanément le douzième jour. Puis, le quinzième jour, les selles se recolorent. Un léger sphacèle de l'angle du lambeau cutané s'arrange rapidement et la malade sort complètement guérie.

Obs. IV (Hamant (I). *Revue Médicale de l'Est,* t. 59, p. 37, 15 janvier 1931).

Mme V..., 34 ans.

Antécédents d'ictère survenant par crises, avec douleur de l'hypocondre droit.

Le 1er mai 1930, la malade présente une série de crises subintrantes avec douleurs violentes et un ictère s'installe. La vésicule est palpable.

Opération le 19 mai 1930 : Incision le long du bord externe du grand droit. Grosse vésicule remplie de liquide et de calculs. Pas de calcul du cholédoque au cours d'une recherche minutieuse. Cholécystectomie rétrograde ; drainage 4 jours.

Suites opératoires : Les selles se recolorent, l'ictère disparaît. 3 semaines après, la fistule persiste. On essaye sans résultat l'épreuve de Meltzer-Lyon.

On pratique une exploration lipiodolée. La colonne s'arrête au niveau de la portion moyenne du cholédoque. Une radio prise 3 jours après montre que le lipiodol n'a pas passé dans le duodénum. D'ailleurs, le lipiodol a été rejeté en grande partie par la fistule.

Deuxième opération le 16 juillet.

On suit le trajet fistuleux. Grosses adhérences sous-hépatiques. On arrive à séparer l'estomac du foie. La petite courbure mène sur le petit épiploon. On trouve le cholédoque très dilaté ; on s'en assure par une ponction fine qui ramène de la bile.

Incision du cholédoque : on retire à la curette de la boue biliaire en grande quantité, sans calcul volumineux. On arrive à passer l'explorateur jusque dans le duodénum. Drain de Kehr. Drainage du foyer.

Suites : Bonnes.

Le septième jour, le drain est retiré. Les selles sont colorées. Petit écoulement, qui persiste quatre mois. Puis la fistule se tarit.

Obs. V (Hamant) (II) (*Revue Médicale de l'Est*, t. 59, janv. 31).

Mme X..., 50 ans.

Crises d'ictère avec douleurs de l'hypocondre droit.

La deuxième crise s'est accompagnée d'un ictère tenace avec poussée de température à 40°.

Intervention : Grosse vésicule qui contient de la bile blanche avec un gros calcul du cystique que l'on retire. En raison de l'état général, on ne retire pas la vésicule.

Cholédocotomie et ablation de plusieurs calculs. Drainage de Kehr.

Suites opératoires : Favorables : l'état général se remonte ; la température baisse. Puis, par sécurité, on fait l'examen systématique par radiographie lipiodolée. Nous n'avons pas eu à le regretter, car elle nous montre une colonne lipiodolée s'arrêtant *par une ligne festonnée qui permet d'affirmer l'existence de* 3 *petits calculs juxtaposés.*

Avec une pince courbe à calculs, et très prudemment, on pénètre alors par la fistule et on arrive à extraire assez simplement les 3 calculs, après ablation desquels la bile s'écoule dans l'intestin. Aucune anesthésie n'a été nécessaire.

La malade guérit sans intervention complémentaire.

Opérations palliatives pour préparer le malade avant de réintervenir pour rétablir le cours de la bile.

Obs. I (Sauvage, de Grenoble. *Presse Médicale*, 30 novembre 1929).

M. P..., 65 ans.

Souffre de coliques hépatiques depuis une dizaine d'années.

En 1928, crises douloureuses plus sévères, avec accès fébriles sérieux et même frissons. Pas d'ictère, mais état général très atteint.

Intervention : On tombe sur une vésicule contenant des calculs et du liquide purulent. Cholécystectomie.

Cholédocotomie : pas de calculs appréciables. Drainage.

Suites opératoires inquiétantes, puis l'état général s'améliore peu à peu. La température tombe.

Après l'ablation du drainage, qui avait été prolongé, des accidents sérieux surviennent, nécessitant la dilatation du trajet fistuleux. Un abcès biliaire est incisé entre temps.

Puis, hémorragie profuse et grosse anémie du fait du décours de la bile. Vu l'état du malade, on ne pouvait songer à rétablir le cours de la bile par dérivation interne. J'eus alors l'idée de pra-

tiquer une gastrostomie et de dériver, en dehors de l'abdomen, par l'orifice du drain sous-hépatique, la bile dans l'estomac.

Je m'assurai, en recueillant la bile dans un récipient placé sous l'aisselle du côté opposé, que la force de progression du flux biliaire était largement suffisante pour franchir la différence de niveau existant entre la future gastrostomie et l'orifice de la fistule biliaire.

La gastrostomie fut pratiquée suivant le procédé de Fontan avec une sonde de Nélaton n° 16.

Le quatrième jour, j'unissais le drain sous-hépatique à la sonde gastrique au moyen d'un raccord en verre et la bile prit immédiatement le chemin de l'estomac. Dès ce moment, de jour en jour, j'assistais à une véritable résurrection de mon malade. La soif ardente dont il souffrait disparut presque immédiatement. Les urines devinrent abondantes, l'appétit revint, les forces se rétablirent assez rapidement pour permettre au malade de prendre ses repas à table dès le quinzième jour. Le prurit disparut et les selles commencèrent à se recolorer. Il n'y a aucuns troubles hépatiques ; cependant une ceinture à soufflet est nécessaire pour protéger la prothèse.

Nous avons revu ce malade au bout de 4 mois, sans troubles du côté gastrique. Il faut évidemment refaire le pansement tous les 4 jours, pour nettoyer le tube de verre.

Cette opération est évidemment un procédé de nécessité et de pis-aller qui peut rendre des services, ne serait-ce que pour préparer des malades avant de réintervenir, pour rétablir le cours de la bile par dérivation interne.

Obs. II (Tiesenhausen, *Zentralblatt fur Chirurgie*, 1928, n° 14, t. I, p. 836).

Femme de 54 ans, opérée pour cholécystite le 5 février 1927.

Vésicule turgescente, sans calcul, mais nettement atteinte : Cholécystectomie.

Pas de calcul cholédocien ; mais, vu l'état général, on draine la voie principale. Le laboratoire révèlera d'ailleurs ultérieurement l'existence de colibacilles dans la bile en grande quantité.

Suites opératoires : On incise, 20 jours plus tard, un petit abcès pariétal. Mais les selles restent acholiques et l'état général est très mauvais.

Vu la persistance de la fistule et l'état général de plus en plus déficient, on essaye de donner à la malade de la bile *per os*. Elle la vomit. On décide alors de dériver la bile vers l'estomac par une dérivation extra-abdominale.

Le 3 *avril* 1927 : Gastrostomie à la Witzel ; mais nous introdui-

sons la sonde *jusque dans le duodénum à travers le sphincter pylorique.*

Quelques jours après, nous relions la sonde de gastrostomie au drain sous-hépatique par un raccord en verre, mais la dérivation fonctionne mal par suite de fuite. Nous injectons alors dans le duodénum, grâce à la sonde de gastrostomie qui pénètre jusque dans le duodénum, de la bile recueillie. Les selles se recolorent. L'état général s'améliore et on peut réintervenir 3 semaines plus tard pour rétablir le cours de la bile par dérivation interne.

Opérations de réparation.

Observations de malades présentant une fistule biliaire chez qui on a pratiqué une opération de restauration par le procédé de cholédocotomie dilatatrice.

Obs. I (Professeur Hartmann. *Comptes rendus du Congrès Français de Chirurgie,* 1923).

Femme de 42 ans, chez laquelle, le 14 mai 1922, je fais une cholécystectomie rétrograde pour une vésicule pleine de calculs avec un volumineux calcul du bassinet. Après l'opération, fistule biliaire externe, décoloration des matières qui, par moments seulement, étaient légèrement colorées. Le 31 août, les 18, 19, 29 septembre, à la suite de l'obturation temporaire de la fistule, frisson, 39°5, 40° ; depuis le milieu d'août, les garde-robes sont constamment décolorées.

Opération le 10 octobre 1922 par M. Hartmann. Une bougie étant introduite dans la fistule, on fait sur l'ancienne cicatrice une incision se recourbant en U au-dessus de l'orifice fistuleux ; ouverture du ventre. Le duodénum, adhérant à la fistule et à la paroi abdominale antérieure, est séparé avec le bistouri, bientôt aidé du décollement avec le doigt. Au cours de ce décollement, le trajet fistuleux se rompt et l'on peut constater qu'il se termine dans une petite ampoule dans laquelle s'ouvre le bout inférieur du cholédoque perméable, comme le montre le passage d'une bougie jusque dans le duodénum. Au-dessus de cette cavité, se trouve une masse calleuse au niveau de laquelle on ne voit aucun orifice ; pas une goutte de bile ne s'écoule ; cheminant en avant de cette masse, en décollant les parties, on arrive à la face inférieure du foie où l'on trouve un canal ayant toutes les apparences de l'hépatique dilaté. Incision longitudinale de ce canal ; immédiatement, écoulement d'un liquide grisâtre, trouble. Un stylet introduit de haut en bas dans l'incision de ce canal est arrêté à 1 cm. 5 au-dessus de la

partie terminale du bout inférieur du cholédoque. Incision sur le stylet, de haut en bas de la masse fibroïde, jusques et y compris le cul-de-sac terminal de l'hépatique. Dans la gouttière ainsi constituée, on place la branche horizontale d'un tube en T dont les extrémités s'engagent d'une part dans l'hépatique, d'autre part dans le bout inférieur du cholédoque ; la longue branche du tube en T sortant par la plaie abdominale. Quelques catguts reconstituent la voie principale au-devant de la petite branche de ce tube. Drain sous-hépatique, réunion du reste de la plaie abdominale en un plan avec des fils de bronze.

Suites immédiates : Pendant les jours qui suivent l'opération, la bile sort à la fois par le drain sous-hépatique et par le tube de l'hépatique. Le onzième jour, les selles commencent à se recolorer. Le vingtième, on enlève le tube en T. Les selles se recolorent progressivement, puis la fistule se ferme définitivement.

Suites éloignées : La malade, présentée complètement guérie à la Société de Chirurgie, le 13 décembre 1922, continue à bien se porter le 6 octobre 1923.

Obs. II (Professeur Tixier. *Comptes rendus du Congrès Français de Chirurgie,* 1923).

Mme G... est envoyée à la Clinique chirurgicale le 23 septembre 1920 avec le diagnostic de cholécystite.

C'est une femme de 54 ans, très amaigrie, au teint pâle, non ictérique, qui présente depuis 2 mois un état infectieux très grave ; la douleur est fixée à droite sous le foie. A ce niveau masse dure, bosselée, grosse comme le poing ; c'est une énorme vésicule ; il n'y a pas d'ictère, pas de décoloration des fèces, donc empyème de la vésicule.

Intervention le 25 septembre. Incision para-médiane droite au milieu d'adhérences inflammatoires très épaisses en certains points. On découvre une énorme vésicule. Ponction : pus verdâtre, purée de pois (200 gr.) ; très gros calcul noir ovalaire extrait du cystique. Simple fixation des lèvres vésiculaires à la paroi. L'état général est trop mauvais pour faire plus. Malgré des complications pulmonaires graves, la malade voit peu à peu son état général se transformer, mais elle conserve une fistule biliaire qui coule abondamment. Il n'y a point d'ictère, point de décoloration des matières ; elle veut rentrer chez elle.

C'est seulement près de trois ans après, en mai 1923, qu'elle vient demander la cure radicale de sa fistule biliaire, surtout parce que des ulcérations cutanées très douloureuses se sont établies.

L'état général est satisfaisant, pas de température ; les matières

sont colorées. On peut donc espérer une cure radicale opératoire.

23 mai 1923 : Incision de Kehr. Après fermeture en bourse de l'orifice externe de la fistule biliaire, rapidement en sous-séreuse, je libère la vésicule, le canal cystique jusqu'au confluent. Le cholédoque apparaît distendu, tellement bleuté qu'on dirait, à cause de la souplesse remarquable de ses parois, qu'il s'agit de la veine porte. Le cystique est ouvert, on introduit par son intermédiaire un stylet dans ce gros conduit, il s'écoule de la bile ; c'est donc bien le cholédoque.

On fend largement le confluent : en haut, on voit aisément l'abouchement de l'hépatique largement dilaté. On tente en bas le cathétérisme du cholédoque : impossible de passer dans le duodénum ni une pince, ni une sonde cannelée, ni le plus petit des stylets. Cependant, on ne perçoit pas de calcul. Le cholédoque est tellement souple et tellement dilaté que je puis introduire très facilement mon petit doigt jusqu'à l'ampoule de Vater. Il n'y a donc pas de corps étranger : c'est un rétrécissement.

Il faut se rendre compte par l'intérieur du duodénum de l'état de l'ampoule. Large *duodénotomie* longitudinale. Il est difficile de reconnaître l'ampoule par la face intestinale, car rien du côté de la muqueuse n'attire l'attention. Enfin, sur un petit stylet qui pénètre à frottement dans la papille, j'incise largement l'abouchement du cholédoque. *Véritable méatotomie* avec sutures au catgut de la muqueuse du cholédoque à la muqueuse intestinale. *Un drain est introduit dans le cholédoque ; il est poussé jusque dans le duodénum ;* il ressort à la paroi. Fermeture du duodénum. Un drain dans l'hépatique.

Fermeture presque totale de la paroi par laquelle sortent seuls les deux tubes de drainage de l'hépatique et du cholédoque.

La malade, qui était très amaigrie, est shockée. Pour lutter contre la dénutrition considérable que cause le drainage total de la bile, je fais recueillir par le drain de l'hépatique la *bile aseptiquement et je l'injecte dans le drain qui va jusque dans le duodénum.* Amélioration rapide. Le 23 mai, ablation de deux drains. La cicatrisation de la paroi est complète le 15 juin ; la malade quitte le service le 24 juin.

Obs. III (Professeur Bérard et Mallet-Guy, *Lyon Chirurgical,* septembre-octobre 1931).

(Cholédocotomie dilatatrice sur tube de verre et drainage transvatérien).

Agé de 52 ans, la malade entre, le 29 mars 1928, avec le diagnostic de lithiase cholédocienne.

Le début de l'affection remontait à 15 ans ; crises très fré-

quentes ayant nettement les caractères cholédociens ; douleur annoncée par des frissons, suivie le lendemain d'ictère. Dans l'intervalle des crises, l'hypocondre droit restait douloureux à la pression.

Les crises douloureuses devinrent plus violentes en janvier 1928, entraînant en quelques mois un amaigrissement de 6 kgs et une asthénie marquée. La malade est vue avec un ictère assez foncé, une température de 38°, un foie dépassant quelque peu le rebord costal.

Première intervention, le 3 mai 1928 (Professeur Bérard, Docteur Mallet-Guy) : laparotomie oblique sous-costale. Vésicule modérément dilatée, à paroi épaissie, contenant quelques calculs : cholecystectomie. L'exploration prolongée de l'hépatique et du cholédoque ne révèle pas de calculs et le cathéter passe dans le duodénum. La palpation de la tête du pancréas découvre un noyau dur, du volume d'une olive : pancréatite probable. Drain de Kehr ; petite mèche.

Suites opératoires simples : rapidement l'ictère disparaît et l'écoulement biliaire s'éclaircit.

Une première radioscopie cholédocienne montre une voie principale très dilatée, grosse comme le pouce mais paraissant se vider très bien : dès les premières minutes, le lipiodol passe dans le duodénum.

On tente alors de supprimer le drainage : trois jours après, il doit être rétabli, devant la récidive des signes cholédociens. Il s'écoule alors dans les premières 24 heures, 450 cc. de bile. L'état s'améliore, mais la fistule persiste très abondante, l'écoulement journalier se maintient maintenant entre 350 et 550 cc. La température reste subfébrile, la malade maigrit, une décision s'impose.

Un nouvel examen radioscopique ne permet plus, le 1er juin, de retrouver le passage du lipiodol dans le duodénum : 10 cc. remplissent le cholédoque qui s'anime de quelques contractions inefficaces, mais dès que l'on pousse l'injection, se dessinent les voies intra-hépatiques. Deux clichés confirment ces données et précisent les détails de la terminaison cholédocienne qui présente, au-dessous du gros lac de stase, *un trajet étroit et très irrégulier.*

Le 16 juin 1928, réintervention (Professeur Bérard, Docteur Mallet-Guy). — Il n'y a certainement ni calcul, ni cancer pancréatique en évolution ; il persiste une zone indurée au niveau de la tête du pancréas, telle que lors de la première exploration, et qui représente certainement l'obstacle en cause. Le cathéter à boule le franchit avec un *ressaut* et passe dans le duodénum : *un tube de verre est placé à bout de pince dans la zone rétrécie, sa tête* émergeant dans le duodénum. Drain de Kehr complémentaire.

Les suites opératoires sont parfaites : dès les premiers jours, l'écoulement biliaire tend à diminuer, puis de nouveau remonte à 500 cc. Le 29 juin, une exploration radioscopique contrôle la perméabilité du drainage transvatérien, le tube restant lui-même invisible. Ablation du drain de Kehr. Peu à peu, les selles se colorent, l'écoulement rapidement diminue, se tarit de jour en jour, puis définitivement le 3 juillet, cette fois sans incident. La malade quitte le service le 12 juillet.

Elle est revue le 19 septembre 1928 ; en bon état, ayant repris 2 kgs, n'ayant pas refait de jaunisse, n'ayant présenté aucun trouble digestif ; depuis trois semaines, elle peut vaquer aux soins du ménage.

Pendant 6 mois, l'état fut ainsi parfait, mais à la fin de janvier 1929 réapparaissent des crises douloureuses, quelques épisodes fébriles et quelques poussées de subictère. On revoit la malade le 20 mars 1929 : elle accuse une aggravation des douleurs depuis 15 jours, l'on note un point douloureux net dans le secteur pancréatico-cholédocien et l'on conseille un tubage duodénal.

Un tubage duodénal pratiqué le 11 avril 1929, donne à jeun 5 cc. de liquide duodénal foncé et un peu trouble. L'injection de Meltzer-Lyon donne très rapidement 15 cc. de liquide semblablement trouble et foncé.

Le 13 avril, la malade accuse une amélioration très nette, de fait le teint est moins jaune, les douleurs ont disparu. Elle réclame un deuxième drainage médical : l'épreuve de Meltzer-Lyon, non douloureuse, donne cette fois en 20 minutes 40 cc. de bile jaune d'or.

La malade revient se montrer le 8 mai 1929, signalant une crise douloureuse très intense, suivie de subictère, d'une élévation thermique à 40° et survenue il y a 15 jours. Depuis, elle signale une grosse amélioration, ne souffre plus.

Ce mieux s'est maintenu ; l'opérée est revenue à la consultation le 10 juillet 1930 en excellent état.

Depuis neuf mois, à diverses périodes, la malade a présenté quelques épisodes douloureux peu intenses, du reste, et ne s'accompagnant ni d'élévation thermique ni de subictère. Elle n'a pas cessé de s'occuper de son ménage. Elle a repris la plus grande partie du poids qu'elle avait perdu en 1928 ; elle présente d'ailleurs un bon appétit et suit d'une façon assez large le régime qui lui a été prescrit.

Il faut noter enfin que le tube de verre placé dans le cholédoque n'a jamais été retrouvé dans les selles.

Observation de malade présentant une fistule biliaire chez qui on a pratiqué une opération restauratrice avec un procédé de plastie.

Obs. I (A. Wolff, cité par Eisendrath et par S. Huard).

Cholécystectomie.

Cinq jours après, la fistule biliaire s'accompagne de décoloration totale des selles. On est dans l'obligation de réintervenir; la ligature avait porté sur la voie biliaire principale. Drainage de cette voie.

Deux mois après, on fait une opération plastique en anastomosant le fond de la vésicule avec la portion distale du cholédoque.

Au bout de 4 ans, la malade est revue en bonne santé.

Observations de malades présentant une fistule biliaire chez qui on a pratiqué une réparation de la voie biliaire sur tube de caoutchouc, comme prothèse interne, avec suture « quand même » ou sans suture.

Obs. I (Finney, cité par Eliot, par Lecène et Gaudart d'Allaines)

Fistule biliaire ancienne, succédant à des opérations antérieures. Oblitération complète du cholédoque. *Résection sur une longueur de* 2 *cm.* 5. Suture impossible. On passe un tube entre les deux extrémités du canal. Epiplooplastie.

Suites : bonnes. L'opéré va bien depuis *deux ans;* mais il a eu l'an dernier quelques douleurs et un ictère léger passager.

Obs. II (Kehr, cité par Lecène et Gaudart d'Allaines).

Fistule biliaire après cholécystectomie datant de un mois. On place un tube entre les deux segments du canal. On amarre autour du tube, à sa partie moyenne, une anse de soie qui permet d'enlever le tube sans incident au bout de 4 semaines.

Suites immédiates bonnes ; pas de mention de résultat éloigné.

Obs. III (Voelcker I, cité par Lecène et Gaudart d'Allaines).

Fistule biliaire totale après extirpation d'un cancer de la vésicule chez une femme de 47 ans.

24 jours après la première intervention, on réopère.

Il existe un écart de 3 cm. entre les deux bouts de la voie biliaire sectionnée. On y place un tube qui descend par l'ampoule de Vater dans le duodénum. Ce tube est ensuite sorti du duodénum par une incision et conduit à l'extérieur. Enfouissement du tube à la Witzel, au niveau du point de sortie hors de l'intestin.

Suites : Ablation du drain le cinquième jour. Guérison le dix-huitième jour sans fistule ni ictère. Non suivi.

Obs. IV (Voelcker II, cité par Lecène et Gaudart d'Allaines).

Cholécystectomie difficile. Fistule biliaire.

On réopère le sixième jour après la première intervention. Il manque 1 à 2 cm. de cholédoque ; on passe une sonde de Nélaton entre les deux canaux et on suture au catgut par-dessus.

Insuccès complet — la fistule récidive. Voelcker voit le malade à ce moment et il l'opère 4 mois 1/2 après. Il trouve deux trajets fistuleux, conduisant à une perte de substance de 2 cm. Le segment inférieur de la voie biliaire est *obstrué* par *l'ancien tube.* On passe un drain en caoutchouc qui, unissant les deux bouts, est conduit jusque dans l'intestin. Tout autour, on rapproche au catgut.

Suites : Le tube est enlevé le quatrième jour.

Le malade sort en bon état le vingtième jour.

Obs. V (Lyle, cité par Lecène et Gaudart d'Allaines).

Cholécystectomie. Fistule biliaire. 6 mois après opération difficile (adhérences), on passe un tube entre les deux bouts que l'on trouve avec peine. Le segment inférieur du tube est glissé jusque dans le duodénum. Epiplooplastie et enfouissement par le ligament suspenseur.

Suites : Le malade va bien pendant 2 ans 1/2, puis est réopéré pour un obstacle des voies biliaires par un autre chirurgien.

Obs. VI (Ginsburg et Speese, cités par Lecène et Gaudart d'Allaines).

Cholécystectomie ; blessure de la voie biliaire principale. Fistule biliaire.

9 jours après, on place un tube en T entre les deux bouts. La branche horizontale est enveloppée dans un lambeau aponévrotique pris à la paroi abdominale. Toute la bile passe par le tube à l'extérieur.

Réopération 2 mois après : le tube en T s'est déplacé. On le remplace par un simple tube perdu, unissant les deux bouts du canal. On renforce la suture autour du tube avec un lambeau épiploïque. 3 mois après, on réopère le sujet pour des douleurs abdominales : on ne peut enlever le tube et on referme l'abdomen. Le malade guérit après une fistule temporaire. Guérison maintenue au bout de 4 mois 1/2.

Obs. VII (Erdmann (I), cité par Serge Huard).

Trois jours après une cholécystectomie : ictère et fistule biliaire.

Réintervention 6 mois après : sclérose et oblitération du cholédoque sur un pouce et demi. *Résection.* Drain à demeure entre les deux bouts, sur lesquels on fait une plastie avec un bout d'épiploon.

Non suivi.

Obs. VIII (Hybbinette (III), *Acta Chir. Scandinav.*, vol. 69, p. 327, 1932).

Mme A. M., 32 ans.

Lithiase biliaire depuis 12 ans.

Première opération le 22 novembre 1929 : cholécystectomie. Vésicule contenant du liquide purulent avec des calculs. Grosses difficultés.

Suites opératoires : Il ne s'écoule qu'une quantité insignifiante de bile par l'intestin, la plus grande partie passe dans le pansement.

Cinq semaines après l'opération, diarrhée avec moelena, pâleur. Des petites transfusions améliorent l'état de la malade.

La bile inonde toujours le pansement.

Le 15 janvier, on fait une radio lipiodolée. La colonne de lipiodol injecte la fistule, tombe sur un trajet étroit qui se trouve allongé de haut en bas, et se continue difficilement par un mince filet, en haut avec le bout supérieur et les deux branches du canal hépatique, en bas avec le bout inférieur. Le lipiodol passe dans le duodénum. On pense à une blessure de la voie principale et à un écart entre les deux bouts.

Deuxième opération le 17-1-30.

On suit facilement le trajet fistuleux jusqu'à la région Porte, où il se termine dans une petite cavité. Après quelques recherches dans cette cavité, on trouve le moignon supérieur rétracté haut, qui n'a qu'un cm. de long. On peut sonder, par son intermédiaire, les canaux hépatiques. Dans la partie inférieure de cette cavité, on trouve aussi le bout inférieur du cholédoque, rattaché au bout supérieur par un mince pont de paroi postérieure. On peut y introduire une sonde semi-rigide n° 20 et la faire passer dans la papille jusqu'au duodénum. Le moignon supérieur est rétréci, au point de ne pouvoir laisser passer qu'une mince bougie filiforme. On le dilate jusqu'à y laisser passer une bougie n° 20. On peut ainsi rapprocher les deux moignons ; on introduit une sonde de Nélaton n° 13 dans leur lumière respective. En bas, la sonde descend dans le duodénum et s'engage même d'une façon rectiligne jusque

dans la portion descendante du duodénum. On s'en assure au palper. Ceci pour faciliter l'élimination de la sonde.

On suture les deux bouts du cholédoque sur cette sonde par 6 points séparés au catgut.

On draine le foyer. Fermeture de la paroi.

Suites opératoires : Après la persistance de l'écoulement de bile dans le pansement, pendant quelques semaines, la fistule se ferme.

On essaye de suivre l'évolution du tube de caoutchouc à la radio :

— le cinquième jour après l'opération, le tube n'avait pas bougé.

— 1 mois après, il était toujours au même endroit.

Puis, 2 mois 1/2 après l'opération, le drain est éliminé dans les selles.

La malade est revue 2 ans 1/2 après l'opération, bien portante et ne présentant aucun trouble biliaire depuis l'opération.

Opérations de dérivation

Observations de malades présentant une fistule biliaire chez qui on a pratiqué une anastomose latéro-latérale entre la paroi inférieure d'un cholédoque dilaté (juste au-dessus d'un obstacle bas situé) et le duodénum.

Obs. I (Soupault, *Comptes rendus de la Clinique Chirurgicale de la Salpêtrière,* t. LXII, 1928, p. 125).

M. L. Ma..., 50 ans.

Le 31 juillet 1928 : cholécystectomie et drainage : depuis ce temps, la fistule du cholédoque persiste, donnant passage à un abondant écoulement de bile.

Urines claires, selles peu colorées.

Opéré le 8-11-28 (rachianesthésie) : Excision et suture de l'orifice fistuleux. Ouverture de l'abdomen suivant l'ancienne cicatrice. Il y a quelques adhérences épiploïques qu'on libère. Sous le foie, adhérence d'une anse jéjunale dans la région du hile ; on la libère aux ciseaux sans la blesser, mais le trajet fistuleux est ouvert et la bile s'écoule. On tamponne. Libération du pylore: on voit alors nettement une brèche cholédocienne, admettant le bout du petit doigt. Vers le haut, la bile qui vient est claire; vers le bas, elle est mélangée de flocons purulents. La sonde en gomme ne peut passer ; la sonde cannelée pénètre avec difficulté. Pourtant, le doigt ne sent ni calculs, ni noyaux de pancréatite. Cholécodo-duodénostomie.

Amarrage des deux organes l'un à l'autre par 3 soies. Suture du duodénum à 4 cm. au delà du pylore, à points séparés à la soie. On coud les lèvres postérieures des 2 orifices. Un drain n° 30 est passé dans le bout supérieur du cholédoque et dans le duodénum.

Sur lui, on ferme à points séparés à la soie les lèvres antérieures des 2 orifices, en soignant bien les angles et en fixant en place, au moyen de 2 catguts, le drain intérieur.

Enfin, on assure la suture par une série de soies de rapprochement. Mèche de part et d'autre et fermeture de la paroi en un plan.

Le malade sort le 21 novembre 1928.

Obs. II (Hybbinette (1), *Acta Chir. Scandinav.*, vol. 69, 1932, p. 327-336).

Mme H. R., 73 ans.

Depuis 10 ans, cette malade présente des crises de coliques hépatiques fréquentes. La dernière crise se complète par un ictère avec rétention (selles décolorées).

Première opération : le 17 décembre 1925.

On trouve une vésicule bourrée de calculs.

Cholécystectomie : le cholédoque est gros comme un doigt et contient une quantité importante de calculs plus ou moins agglomérés.

Cholédocotomie *très basse*, presque derrière le bord supérieur du duodénum. Un calcul est enclavé dans la papille (gros comme une noix). On parvient difficilement à l'extraire.

On termine par un drainage de la voie biliaire.

Suites opératoires : Après la suppression du drainage, la bile passait dans l'intestin ; mais, cependant, continuait à couler dans le pansement.

7 semaines après l'ablation du drain, la fistule biliaire coule toujours. Malgré l'âge de la malade, on décide de réintervenir.

Deuxième opération : On suit le trajet fistuleux jusqu'au bord supérieur du duodénum. A ce niveau, on libère le cholédoque. On tombe sur la brèche de cholédocotomie située très bas, presque derrière le bord supérieur du duodénum. La sonde introduite vers le haut montre que le canal est libre ; par contre, il est obstrué dans son court segment rétro-pancréatique par un bloc de pancréatite.

On réalise une anastomose latéro-latérale entre l'orifice situé au pied du cholédoque dilaté et le duodénum, où on pratique l'orifice presque sur son bord postéro-supérieur, après l'avoir récliné. Ainsi, le duodénum viendra recouvrir en quelque sorte la bouche

d'anastomose, que l'on a établie un peu comme une bouche de gasto-entérostomie.

Suites opératoires :

— Immédiatement après l'opération, la bile s'écoule dans l'intestin ;

— Jusqu'au quatorzième jour, traces de bile dans le pansement.

— Puis la fistule se ferme complètement et la malade sort.

Cette opérée, malgré son âge, vécut 5 *ans*, sans aucun troubles biliaires et mourut d'un néoplasme de l'S iliaque.

Observation de malade présentant une fistule biliaire chez qui on a pratiqué une implantation du cholédoque ou de l'hépatique dilaté dans le jéjunum.

Obs. I (Nordmann, cité par Serge Huard).

Au cours d'une cholécystectomie, le canal cystique est absent. La vésicule biliaire s'abouche directement dans la voie biliaire commune.

La pose d'une pince au delà du réservoir biliaire amène la section des canaux hépatique et cholédoque au niveau du carrefour. Suture bout à bout.

Dans la suite, *fistule biliaire.*

Réintervention deux mois après ; on reconnaît le cholédoque bouché au niveau de la suture : hépatico-jéjunostomie.

Suites opératoires : inconnues.

Observations de malades présentant une fistule biliaire chez qui on a pratiqué une implantation hépatico-duodénale ou gastrique avec suture pure et simple, sans tube interne.

Obs. I (Terrier et Gosset, rapportée par le Professeur Gosset, dans son rapport au *Congrès français de Chirurgie,* 1908).

Cholécystostomie pour angiocholite aiguë infectieuse. Sept mois après, *cholécystectomie et drainage de l'hépatique.* Rétrécissement cicatriciel du cholédoque avec fistule biliaire. Hépatico-duodénostomie. *Guérison.*

Il s'agit de Mme F..., 30 ans. En juillet 1905, elle présente une température élevée et les jours suivants, on sent, en un point correspondant au siège de la vésicule biliaire, une tuméfaction douloureuse au palper. La douleur s'étend, en outre, à toute la région hépatique. Nombreux et violents frissons avec température oscillant entre 39°5 et 40°. A partir du 24 octobre, la douleur s'accentue, elle est maintenant spontanée et continue, des vomissements

surviennent, fréquents et empêchant toute alimentation. La température monte à 40°6, avec frissons et mauvais état général. Pas d'ictère. Le 30 octobre, M. Terrier pratique la cholécystostomie.

La température tombe à 38° le soir de l'intervention et à 37° le lendemain.

Sortie de la maison de santé le 27 novembre.

Les selles sont régulières, normales, quoique peu colorées. L'état général laisse encore à désirer : inappétence, langue blanche, légère élévation de la température du matin à 37°2, 37°4.

La malade essaie de faire quelques promenades ; mais la température s'élève alors la nuit jusqu'à 38° et même 38°8 et on oblige la malade à garder le lit et à reprendre le régime lacté (7 décembre).

Cependant, *malgré le drainage de la vésicule,* presque tous les soirs, il y a une ascension thermique atteignant 38° environ. De plus, la malade maigrit ; elle a de l'inappétence et de l'insomnie presque complète. Il est vrai que la fistule biliaire ne fonctionne pas régulièrement ; le pansement reste sec toute la journée et ne contient de la bile que le matin ; la bile s'est écoulée pendant la nuit.

Vers la fin du mois d'avril, l'état s'aggrave, la température s'élève et des frissons apparaissent. Cependant, la fistule biliaire fonctionne toujours, ce qui explique que la malade n'est pas ictérique bien que ses matières soient décolorées.

Le 4 mai, la malade ressent deux grands frissons avec une température de 39°2.

On décide une seconde intervention.

Opération, le 9 mai 1906. Opérateur : M. le Professeur Terrier, assisté de M. Gosset.

La malade est placée en hyperextension, un billot sous la région lombaire. Incision de Kehr, descendant à 3 centimètres au-dessous de l'ombilic. On circonscrit la fistule biliaire et on l'excise avec la peau voisine. On arrive sur la vésicule ; avec une pince de Kocher, on la ferme au niveau du trajet fistuleux et on commence à la libérer. Cette vésicule est très adhérente au foie et au côlon transverse ; mais les adhérences sont molles et se laissent assez facilement décoller.

Le cystique étant libéré jusqu'à sa terminaison, on le sectionne au ras du cholédoque. On lie l'artère cystique et on enlève d'un bloc, en les faisant basculer de bas en haut, cystique et vésicule biliaire. On incise le cholédoque en bas et l'hépatique en haut, la boutonnière biliaire mesurant un centimètre et demi. On explore alors les voies biliaires qui sont légèrement atrophiées dans leur ensemble, laissant juste passer une boule olivaire n° 12. Ni

l'exploration de l'hépatique, ni celle du cholédoque ne révèlent d'obstacle ; on place une sonde de Nélaton n° 10). On met quatre mèches et on referme la paroi.

Suites opératoires. — Les suites opératoires sont normales.

Le drain hépatique donne 125 grammes de bile le premier jour ; puis donne 250, 500, 425, 250, 100 grammes de bile les jours suivants. Le cinquième jour, on retire une première mèche ; le huitième jour, on retire la deuxième; le onzième jour, on retire la dernière mèche et le drain.

Les selles se sont montrées à partir du quatrième jour, d'abord complètement incolores, puis, le huitième jour, selles légèrement colorées. Puis, de nouveau, selles incolores pendant 8 jours ; à partir de ce moment, plusieurs selles légèrement colorées.

Les urines se maintiennent aux environs de 1.000 grammes par jour, toujours sans sucre, ni albumine, ni pigments biliaires et avec 13 grammes d'urée par jour.

L'examen de la bile fait à plusieurs reprises montre toujours une grande toxicité, tuant toujours aussi rapidement la souris et contenant toujours du streptocoque et du coli-bacille.

La fistule biliaire ne donne presque plus rien et, de temps en temps, tous les cinq ou six jours seulement, donne lieu à un léger écoulement.

Le 15 juin, 34 jours après l'opération, la malade est reprise de frissons, la température s'élève et on dilate le trajet de la fistule qui était à peu près complètement oblitéré. Pendant trois jours, on met une laminaire dans le trajet. Les selles sont toujours incolores, il n'y a pas d'ictère et pourtant il s'écoule une très faible quantité de bile.

La dilatation de la fistule et l'issue de la bile ainsi facilitée n'amène cependant pas d'abaissement de la température qui oscille aux environs de 38° avec des ascensions à 39° après les frissons. Ceux-ci se répètent presque journellement ; l'état général devient plus mauvais et il devient évident que la malade, abandonnée à elle-même, va rapidement décliner.

M. Terrier, devant la menace des accidents qui vont en augmentant d'intensité et de fréquence, décide une nouvelle intervention.

Troisième opération, le 12 juillet 1906. Opérateurs : M. le Professeur Terrier assisté de M. Gosset.

Un billot sous la région lombaire, on fait à la malade l'incision en baïonnette en circonscrivant le trajet du premier drainage. On dissèque ce trajet en s'en servant comme fil conducteur et on est conduit, après avoir libéré les adhérences, sur un point rétréci, véritable virole cicatricielle, faisant presque

complètement le tour du canal et siégeant à l'union de l'hépatique et du cholédoque, au point où l'on avait, lors de l'intervention précédente, fait la boutonnière pour le passage du drain. On sectionne cette virole du côté de l'hépatique et immédiatement au-dessus on trouve une dilatation ampullaire du volume d'une noisette, contenant de la bile et du pus collecté. Immédiatement au-dessus de cette dilatation, on voit la bifurcation de l'hépatique ; si bien qu'en somme la longueur totale de ce qui représentait l'hépatique était au maximum de 2 cm.

Du côté du cholédoque, on est dans l'impossibilité absolue d'entrer le moindre explorateur. On se décide alors à en faire l'exploration complète et méthodique. Pour cela, on pratique le décollement du duodénum, qui se fait simplement et normalement. On voit alors le cholédoque dans toute son étendue jusqu'à son entrée dans le pancréas. La tête du pancréas explorée semble d'une souplesse normale, ne révélant aucune induration. On dégage, de bas en haut, le cholédoque et, à sa partie toute supérieure, on le trouve complètement fermé. On a alors les voies biliaires dans toute leur étendue : en haut, un hépatique très court, induré; en bas, un cholédoque très rétréci, également induré et, entre les deux, une zone de tissu cicatriciel de 5 à 6 millimètres de hauteur ; c'est la partie postérieure du rétrécissement en virole dont la partie antérieure a été sectionnée au début.

On met dans l'hépatique un drain n° 12 et on le fixe avec soin à la lèvre de l'hépatique, car celui-ci est tellement court que le drain tomberait immédiatement. Dans le cholédoque on ne peut mettre qu'un drain n° 10. On rabat le duodénum qu'on fixe à sa place par un surjet à la soie fine. Puis, entre les deux drains qui sortent du canal et émergent par la plaie superficielle, on fait une plastie de façon à tâcher de reconstituer aussi complètement que possible la paroi antérieure du canal qui manque. On y parvient avec de l'épiploon et on a ainsi un canal à peu près complet, duquel émergent, par deux orifices voisins, les deux drains.

On place 4 mèches de protection.

Fermeture de la paroi à trois étages à la soie fine.

Suites opératoires. — Les suites immédiates sont assez graves : la température reste aux environs de 38°. Le drain hépatique donne de 150 à 200 grammes de bile. Les vomissements chloroformiques durent quatre jours.

Selles incolores le troisième jour; le cinquième jour, on retire le drain de l'hépatique ; le dixième jour, on retire les deux dernières mèches. Après l'ablation de la dernière mèche, la malade a un grand frisson, sa température monte à 40°.

Le treizième jour, la malade a une selle légèrement colorée.

La température reste tout le temps aux environs de 38°, variant entre 37°6 et 38°. le soir. Les urines sont peu abondantes, entre 5 et 700 grammes par jour, toujours normales comme composition, excepté au point de vue de l'urée, toujours très faible : 9 grammes par jour.

La bile est toujours septique, renferme encore du streptocoque et du colibacille, mais ne tue plus la souris aussi rapidement.

Le vingt et unième jour, la malade a de la diarrhée, diarrhée qui persiste pendant 9 jours. Les frissons reparaissent tous les 3 ou 4 jours.

On redilate le trajet avec des laminaires et on replace un drain n° 10. Les frissons se répètent journellement, on met un drain n° 20. Cet état se prolonge tout le mois d'août, et de septembre sans modifications. La malade maigrit beaucoup et continue à maigrir en octobre, avec deux crises de diarrhée.

Devant l'état précaire de la malade, qui n'a nullement été améliorée par la dernière intervention, M. Terrier intervient une quatième fois le 5 novembre 1906.

Quatrième opération, le 5 novembre 1906. Opérateur : M. Terrier assisté de M. Gosset.

La malade étant en hyperextension du tronc, on repasse dans l'ancienne cicatrice en contournant la fistule. On arrive sur le trajet fistuleux entouré d'adhérences. On place une sonde cannelée dans le trajet et on peut ainsi libérer ce trajet des adhérences qui se font avec l'épiploon et le duodénum d'une part, avec la face inférieure du foie d'autre part. On arrive à isoler un trajet long d'environ 5 centimètres et d'un diamètre de 15 millimètres. On sectionne le trajet au niveau de son extrémité périphérique, c'est-à-dire au niveau de la paroi abdominale et on en continue la libération jusqu'à son origine, c'est-à-dire au niveau de l'hépatique, on se retrouve dans des conditions normales. La bile coulant continuellement, on introduit une petite mèche de gaze dans l'hépatique. On fait alors l'exploration des canaux avec l'explorateur métallique à boule olivaire n° 20. Celui-ci ne pénètre pas. On sectionne la paroi jusqu'au point où bute l'explorateur, c'est-à-dire à 1 centimètre. On voit alors et on sent un rétrécissement fibreux à ce niveau. Ce rétrécissement étant sectionné, la boule olivaire n° 20 pénètre facilement jusqu'au hile du foie. L'hépatique a *doublé de diamètre et triplé de longueur* depuis la dernière intervention. Néanmoins, il est encore trop court pour pouvoir atteindre le duodénum. On *décolle* donc l'angle duodénal et on l'attire un peu en haut, au devant de l'extrémité inférieure de l'hépatique. On fait alors *une anastomose terminale* à points séparés avec un premier plan séro-séreux et un second surjet total,

ce qui est facilité par l'épaississement de l'hépatique. L'implantation terminée, on vérifie son étanchéité, qui est absolue. On met par précaution une petite mèche et un drain n° 25 au contact, et on referme la paroi après avoir réséqué la peau fistulisée. Deux étages à la soie fine ; de la soie sur la peau.

Suites opératoires. — Toujours des vomissements pendant les 3 jours consécutifs à l'opération. Le troisième jour, garde-robe de coloration normale et, à partir de ce moment, les selles restent toujours colorées.

La température, qui avait baissé à 37° les deux premiers jours, s'élève à 38° et s'y maintient depuis ce moment. Mais les oscillations sont beaucoup moins grandes qu'auparavant : à peine 1/2 degré entre le matin et le soir.

Le sixième jour, on retire le drain, le huitième on retire les fils et une partie de la mèche, le douzième jour on retire le reste de la mèche.

Les urines restent aux environs de 700 grammes, mais l'urée baisse encore et l'analyse ne révèle que 3 grammes d'urée par 24 heures.

La malade a été revue en 1933 en bonne santé, soit 27 ans après.

Obs. II (Professeur Gosset, cité dans la thèse de Lubin, 1926).

Mme Cr..., 49 ans. Entre salle Terrier le 8 janvier 1923 pour fistule biliaire.

— De 1914 à 1922, quatre crises de coliques hépatiques très fortes, surtout celle de 1919 qui a été suivie d'un ictère de 15 jours.

— En 1922, forte crise de colique hépatique suivie de plusieurs autres aussi fortes et se répétant tous les 3 ou 4 jours pendant une période de 6 semaines. Pendant ces crises, ictère et fièvre, disparaissant avec la douleur. Vomissements.

A la suite de ces crises répétées, la malade est opérée par le Docteur X... : *ablation de la vésicule biliaire et drainage du cholédoque ;* extirpation de 25 calculs de la grosseur de petits pois.

Après l'opération, la plaie se referme, la malade va bien pendant une période de 7 semaines.

Au bout de ce temps, forte crise ressemblant à une crise de colique hépatique et durant quelques heures. Fièvre à 40° et ictère cessant l'un et l'autre avec les douleurs. Très fortes douleurs irradiant dans le côté droit, dans le dos et dans l'épaule. Après cette crise, il se fit une *fistule externe* par laquelle s'écoule la bile.

Depuis le 1er janvier 1923, la bile s'écoule abondamment, les selles sont à peine colorées, subictère.

Opération le 24 janvier 1923 ; opérateur : Professeur Gosset. Hépatico-gastrostomie.

Incision transversale ne suivant pas l'ancienne incision. On voit un foie très adhérent, dont on décolle le bord antérieur; la fistule comme un conducteur conduit sur la voie biliaire, dans laquelle on ne sent pas de calculs. La bile vient en abondance. On aspire. On reconnaît qu'il s'agit d'une blessure au niveau du carrefour. On voit le bout supérieur dans lequel la sonde urétrale passe librement ; puis le bout inférieur qui est le cholédoque oblitéré. La meilleure manière d'en sortir est d'isoler le canal commun et de l'aboucher dans l'estomac par une série de points perforants avec du catgut chromé et, par-dessus, on fait une suture à la soie fine. Petit drain au contact de l'anastomose. Fermeture de la paroi à la soie.

Suites. — Pas d'écoulement de bile pendant 6 jours après l'opération. Dans la suite, léger écoulement de bile qui cesse 18 jours environ après l'opération.

La malade sort en très bon état. Les selles sont colorées. Les douleurs persistent dans la région sous-hépatique, de moins en moins marquées.

Dans les 5 à 6 mois qui suivent l'intervention, douleurs dans l'hypocondre droit, que la malade compare à des douleurs névralgiques. Puis tout cesse ; guérison complète.

Suites éloignées : Nous avons revu cette malade le 31 janvier 1926, soit 3 *ans* après son opération. Son état général est excellent. Elle a engraissé de 18 livres, n'a jamais plus eu d'ictère ni vomissements alimentaires ou biliaires. Elle se plaint seulement de digestions parfois un peu pénibles.

Obs. III (Mac Eachern, cité par Serge Huard).

Femme de 23 ans, opérée par un autre chirurgien en janvier 1918.

Cholécystectomie ; cinq mois après, fistule biliaire avec décoloration des matières.

Deuxième opération : mars 1921.

Dissection difficile en raison des adhérences. On trouve le bout supérieur de l'hépatique sectionné, mais pas l'inférieur.

Hépatico-duodénostomie. Guérison.

Non suivie.

Obs. IV (Savariaud (II), cité par Huard).

Mme X..., 58 ans. Cholécystite calculeuse chronique.

Cholécystectomie le 19 mars 1920, par voie rétrograde.

On coupe le canal qui part de la vésicule, entre une pince et une ligature ; puis, en tirant sur la vésicule, on lie un deuxième conduit qui est reconnu pour être l'artère, car la section est rose et non pas jaune.

On enlève la vésicule, dont les parois sont épaisses de plusieurs millimètres et qui contient une trentaine de calculs. L'un d'eux, de forme ovoïde, occupe le bassinet de la vésicule ou, plus exactement sans doute, le canal cystique dilaté.

L'opération a été très facile, l'hémorragie a été nulle et on a parfaitement vu ce qu'on faisait ; on avait donc l'impression d'une sécurité parfaite si, au moment où on a rasé avec les ciseaux la face postérieure de la vésicule, on n'avait pas vu une légère coloration jaunâtre qui semble indiquer qu'un canal biliaire a été sectionné, à moins qu'il ne s'agisse d'une petite perforation de la vésicule.

Par prudence, on met une sonde de Pezzer au contact de la ligature du cystique.

Suites opératoires : Le lendemain de l'opération, inondation de bile et, depuis, toute la bile coule dans le drain.

Réintervention le 20 avril 1921.

On découvre le bout supérieur de l'hépatique sectionné; on ne trouve pas le bout inférieur. On implante ce bout supérieur dans l'estomac.

Guérison.

Obs. V (Wilms (IV), cité par S. Huard).

Cholécystectomie.

Le cholédoque se bouche par du tissu cicatriciel et nécessite une réintervention.

Abouchement de l'hépatique à l'estomac.

Suites opératoires inconnues.

Obs. VI (Hybbinette (II), *Acta Chir. Scandinav.*, vol. 69, 1932, p. 327).

Mlle H. E. J...

Depuis 2 ans, crises de lithiase biliaire. Jamais d'ictère.

Le 25 octobre 1928 : cholécystectomie. La vésicule est grosse, contient trois gros calculs et ses parois sont épaissies. Au cours de l'opération, on blesse le cholédoque ; suture. On termine en laissant un Mikulicz et un drain.

Suites opératoires :

— Les jours suivants, la bile s'écoule en grande abondance à l'extérieur; cependant, une partie s'achemine vers l'intestin.

— Durant 14 jours, la quantié de bile passant dans l'intestin diminue progressivement pour ne plus y passer du tout.

Un mois plus tard, le 11 décembre, *on réintervient pour la fistule biliaire.*

La fistule peut se suivre jusque sous le foie et l'on rencontre un

moignon de cholédoque, long de 2 cm. par lequel on peut sonder les deux canaux hépatiques (car l'hépatique est divisé très bas).

Il existait donc une section complète de la voie biliaire. Le bout distal du cholédoque ne peut être retrouvé. On relève alors le duodénum, qui semble facile à mobiliser, vers la face inférieure du foie. On suture le cholédoque dans une incision pratiquée sur la paroi duodénale : c'est en somme une anastomose cholédoco-duodénale termino-latérale par simple suture.

Il y avait tout au plus, vu la situation nouvelle du duodénum, une tension minime.

Suites opératoires : Pendant 4 jours, la bile coule dans l'intestin. Puis elle s'arrête d'y couler pour inonder le pansement.

Quelques signes péritonéaux font retirer les mèches et la bile s'écoule davantage.

Une semaine après, hématémèse et moelena.

Mort le dix-neuvième jour.

Obs. VII (Joachim Berendes, *Zentralblatt für Chirurgie*, 1925, t. I, n° 25, p. 1354-1355).

Mme Sch...

Ictère avec diagnostic de lithiase.

Le 3 décembre 1924, cholécystectomie ; la vésicule contient des calculs. Cholédocotomie et ablation d'un calcul du cholédoque, responsable de l'ictère. On draine le cholédoque.

Suites opératoires :

La fistule biliaire ne se ferme pas dans les semaines qui suivent et les selles deviennent décolorées.

Deuxième intervention le 31 mars 1925.

On suit le trajet fistuleux jusqu'à la voie biliaire. On tombe sur une poche biliaire très dilatée. Est-ce le cholédoque dilaté ou une poche biliaire néoformée au contact de l'extrémité supérieure du cholédoque ? Il s'agit vraisemblablement d'une distension énorme du bout supérieur du cholédoque qui s'est obstrué à son extrémité. On le dissèque sur 1 à 2 cm. On incise doucement l'extrémité de ce moignon : un mince filet de bile sous tension s'écoule. On aspire immédiatement et on pose 4 points d'arrêt autour de son ouverture. On attire l'estomac, on y pratique une petite incision. On introduit dans l'orifice stomacal ainsi amené, le moignon cholédocien avec ses 4 fils d'arrêt ; ceux-ci sont passés alors, à travers la paroi gastrique de dedans en dehors. Puis on les solidarise à la face externe de l'estomac.

On complète la suture par quelques points séparés.

On laisse une mèche au contact de la suture. On ferme l'abdomen.

Suites opératoires bonnes : les premières selles sont recolorées et l'ictère disparaît.

Aucun trouble gastrique.

Malade non suivi.

Observations de malades présentant une fistule biliaire chez qui on a pratiqué une implantation hépatico-duodénale ou gastrique sur tube de caoutchouc avec sutures aussi exactes que possible.

Obs. I (Mac Glannam, cité par Lecène et Gaudart d'Allaines).

Fistule biliaire secondaire à une cholécystectomie.

Anastomose du canal biliaire avec le duodénum sur un tube.

Suites : Très rapidement, double fistule biliaire et duodénale, mortelle.

Obs. II (Mac Arthur, cité par Lecène et Gaudart d'Allaines).

laines).

1° Cholécystostomie.

2° Cholécystectomie : fistule biliaire.

3° Anastomose du bout supérieur avec le duodénum sur un tube.

Suites : mort après 2 ans de guérison : néoplasme gastrique.

Obs. III (Mayo-Robson, cité par Lecène et Gaudart d'Allaines).

Fistule biliaire totale chez une femme de 28 ans. Anastomose cholédoco-duodénale sur un tube en os.

Suites : un mois après, excellent état. La fistule est fermée.

Obs. IV (Samborsky, cité par Lecène et Gaudart d'Allaines).

Cholécystectomie. Fistule biliaire infectée depuis deux mois et demi. Opération difficile. Rétrécissement du carrefour biliaire ; au-dessus, canal hépatique dilaté et fistuleux. Anastomose hépatico-duodénale sur un tube long de 8 cm. Epiplooplastie. Blessure de la veine porte suturée.

Suites : mort rapide ; un peu de sang dans le péritoine.

Obs. V (Guibé, cité par Lecène et Gaudart d'Allaines).

Fistule biliaire totale après une cholécystectomie datant de deux mois.

1° Hépatico-duodénostomie par implantation avec deux plans de suture.

Echec : la fistule reparaît de suite.

2° Un mois après, hépatico-duodénostomie sur un tube de caoutchouc n° 18. La fistule est définitivement fermée. Le malade meurt lentement de cachexie deux mois après.

Obs. VI (Erdmann (II), cité par S. Huard).

Cholescystectomie : ictère et fistule biliaire.

Réopération 6 mois plus tard. On trouve une blessure de la voie biliaire principale.

Anastomose hépatico-duodénale sur tube.

Guérison.

Observations de malades présentant une fistule biliaire chez qui on a pratiqué une prothèse de la voie biliaire principale par un tube de caoutchouc intercalaire, avec implantation gastrique ou duodénale sans suture directe.

Obs. I (H. Brin, cité par Lecène et Gaudart d'Allaines).

Fistule biliaire consécutive à une cholécystectomie, chez un malade de 70 ans.

5 mois après l'opération :

Difficultés considérables pour arriver sur la lésion.

On voit le canal hépatique. On l'incise et on y glisse un tube n° 20. L'autre bout est passé et fixé par quelques catguts dans le coude sous-hépatique du duodénum.

Suspension du duodénum à la capsule du foie. Mèches.

Suites :

— Le douzième jour, colique et évacuation de bile à l'extérieur pendant quelques jours.

— Le drain tombe le quinzième jour. Le malade va très bien depuis *un an, sans accidents.* .

Obs. II (Savariaud, cité par Lecène et Gaudart d'Allaines).

— Cholécystectomie chez une femme de 58 ans.

Fistule biliaire opérée 13 mois après.

Découverte du canal hépatique : on y passe une sonde n° 15. De l'autre côté, on passe la sonde dans l'antre pylorique.

Mèches abdominale et lombaire.

Suites :

Un peu de bile par la plaie pendant 8 jours. Elimination de la sonde le dixième jour.

Depuis un an, malade bien portante; elle aurait eu deux ou trois affections légères (sans précision).

Obs. III (Wilms (I), cité par Lecène et Gaudart d'Allaines).

Cholécystectomie pour lithiase (malade de 52 ans).

Fistule biliaire intermittente avec température et ictère.

Anastomose de la fistule avec le duodénum à l'aide d'un tube. Enfouissement à la Witzel.

Au bout de 10 jours, le drain s'élimine et il se constitue une large fistule biliaire et intestinale. Wilms fait une jéjunostomie et peu à peu les fistules se ferment.

Suites :

15 mois 1/2 après, la guérison persistait.

Obs. IV (Wilms (II), cité par Lecène et Gaudart d'Allaines).

Cholécystectomie pour une vésicule calculeuse perforée (28 ans). Fistule biliaire opérée 2 mois après. Découverte difficile. On passe un tube entre la fistule et le duodénum.

Suites :

La fistule se reproduit : le drain est évacué par la plaie.

20 jours après, on réintervient. Le drain est fixé à l'orifice du canal et enfoui à la Witzel dans le duodénum.

Suites :

Normales. Guérison maintenue 8 mois après.

Obs. V (Wilms (III), cité par Lecène et Gaudart d'Allaines).

Cholécystectomie. Fistule biliaire et fièvre.

a) 6 jours après, on met un drain entre les deux segments du canal. Insuccès.

b) 4 mois 1/2 après, suture bout à bout des deux segments ; insuccès.

c) 7 mois après, anastomose par un tube entre la lumière du bout supérieur et l'estomac. Enfouissement à la Witzel. Epiplooplastie.

Tout va bien, *puis l'ictère revient.*

d) 6 mois après, on découvre très péniblement un conduit biliaire ; on y met un tube de 8 cm. de long et on le conduit dans l'estomac. Enfouissement à la Witzet. On rapproche les tissus environnants.

Suites :

Très bonnes. La plaie se ferme. Selles colorées. Guérison maintenue après 7 mois.

Obs. VI (Tuffier, cité par Lecène et Gaudart d'Allaines).

Phlegmon biliaire ouvert. Fistule biliaire.

Découverte de la fistule. On passe un tube entre le canal hépa-

tique et le duodénum. Un fil passé en anse permet d'enlever le tube le vingtième jour.

Suites :

Bonnes. Puis, après 2 ans de guérison, *ictère progressif,* douleurs et fièvre. Mort assez rapide, malgré la création d'une fistule biliaire.

Obs. VII (Brewer, cité par Lecène et Gaudart d'Allaines).

Cholécystectomie. Fistule biliaire.

75 jours après, dissection difficile de la fistule. On voit l'ouverture du canal hépatique. On y met un drain que l'on passe dans le duodénum. Epiplooplastie. Mèche.

Suites :

Selles colorées de suite, un peu de bile par la plaie le treizième jour. Suites bonnes, sans date éloignée précisée. On ne trouva pas le tube.

Obs. VIII (Jenkel, cité par Lecène et Gaudart d'Allaines).

Cholécystectomie pour lithiase (52 ans). Fistule biliaire opérée 8 mois 1/2 après. Il manque 8 cm. entre l'hépatique au confluent supérieur et le duodénum, que l'on ne peut mobiliser. Anastomose à distance avec un tube gros comme un petit doigt; tube fixé en haut à l'hépatique, en bas enfouissement à la Witzel.

Suites :

Trois semaines après, Jenkel enlève le tube ; il se crée une fistule intestinale qui se ferme progressivement. Amélioration et guérison maintenue 4 ans après.

Obs. IX (Simon, cité par Lecène et Gaudart d'Allaines).

Cholécystectomie. Fistule biliaire opérée 2 mois après.

Libération de la fistule. Cholédoque rétréci par un pancréas très dur. Anastomose entre le canal et le duodénum à l'aide d'un tube.

Suites :

La bile coule d'abord par la plaie, puis la fistule se tarit ; en 8 semaines, la plaie est fermée, l'ictère a disparu.

Obs. X (Voelcker (III), cité par Lecène et Gaudart d'Allaines).

Cholécystectomie (41 ans). Fistule biliaire opérée un an et demi après.

Adhérences nombreuses et abcès. On anastomose la fistule avec le duodénum ; plus bas, le tube sort du duodénum et fait issue par la plaie pariétale. Double enfouissement à la Witzel. Le tube est libre sur 4 cm. de long.

Suites :

Ablation du drain le quatorzième jour : fistule duodénale fermée spontanément en 3 semaines.

La malade sort guérie au bout de 5 semaines.

Obs. XI (Erdmann (III), cité par Lecène et Gaudart d'Allaines).

Cholécystectomie. Ictère et fistule biliaire.

Opération 6 mois plus tard. On trouve une blessure du canal biliaire. On place un tube entre l'hépatique et le duodénum. Le tube est recouvert par les tissus environnants et l'épiploon ; il est éliminé un mois plus tard.

Non suivi.

Obs. XII (Pauchet, *Pratique Chirurgicale,* fasc. 5, 1926).

Fistule biliaire depuis 3 mois.

Séparation pénible des organes adhérents dans la direction du cholédoque qu'on finit par trouver. Son diamètre était égal à celui d'un crayon. Sa recherche demande trois quarts d'heure, du fait d'un gros suintement sanguin. Introduction, dans son bout supérieur, d'un fragment de sonde Nélaton n° 16, que l'on fixe avec un catgut. Ouverture du duodénum où l'on implante l'autre extrémité de la sonde. On termine par un enfouissement à la Witzel. Drainage. Fermeture de la paroi.

Suites :

Le malade a parfaitement guéri. La guérison se maintient depuis 7 ans.

Le sujet n'a jamais remarqué à quelle époque se fit l'élimination du tube de caoutchouc dans les selles.

3° ANASTOMOSE DU TRAJET FISTULEUX AU TUBE DIGESTIF

Observations de fistulo-gastrostomie (ou duodénostomie).

Obs. I (H. Williams, *Annals of Surgery*, vol. LXXXIX, n° 6, mai 1929, p. 942-946, avec 1 figure).

Un enfant de 4 ans est admis, le 28 août 1912, à l'Hôpital de Massachussets, pour une tumeur de l'hypocondre droit, qu'on avait d'abord prise pour une tuberculose mésentérique, puis pour une tumeur du rein droit. Il avait eu quelques vomissements depuis deux ans ; la tumeur était apparue depuis deux mois, et l'état s'aggravait beaucoup depuis deux semaines.

Première opération (le 3 septembre 1912) (Marsupialisation d'un volumineux kyste sous-hépatique).

L'intervention permit de constater qu'il s'agissait d'un kyste sous-hépatique à liquide verdâtre (peut-être dû à un rétrécissement congénital du cystique). Ce kyste adhérait en haut au foie et en bas au côlon. Il était tellement fixé en arrière qu'on dut se borner à le marsupialiser.

Le petit malade guérit avec persistance d'une fistule biliaire ; il passait cependant un peu de bile dans l'intestin.

Dans la suite, la fistule tend à se fermer, par alternatives, avec poussées de température et d'ictère.

Le 7 mai 1913, l'enfant entre de nouveau à l'hôpital avec une fistule biliaire, au niveau de sa cicatrice, et des selles décolorées. Il présente même du moelena. Il est très pâle et on retrouve sur la peau quelques taches ecchymotiques. Le temps de coagulation est de 4 minutes 1/2. On pratique des transfusions pour lutter contre cette tendance à saigner et on lui fait prendre de la bile de bœuf pour suppléer à la bile perdue par la fistule. 7 semaines plus tard, l'enfant était complètement remonté, il avait repris du poids et était en état de supporter une nouvelle intervention.

Deuxième intervenion (H. Williams) (Implanation directe du trajet fistuleux dans le duodénum).

Cette opération fut pratiquée le 25 juin 1913. C'est la première fistulo-duodénostomie réalisée en Amérique avec succès. Incision pratiquée suivant la cicatrice, en circonscrivant l'orifice fistuleux cutané. On trouve des grosses adhérences épiploïques à la paroi et autour du trajet.

Le trajet est suivi. Il mène d'abord sur un cystique oblitéré et

sur une vésicule atrophiée, en forme de sablier. La vésicule et le canal cystique sont enlevés. Continuant plus loin l'exploration du trajet fistuleux, on constate qu'il aboutit au cholédoque. Un stylet, introduit par le trajet fistuleux dans le segment supérieur du cholédoque, passe facilement jusque dans l'hépatique. Par contre, la partie inférieure du cholédoque, que l'on pouvait suivre à la palpation jusqu'au duodénum, était oblitérée et ne pouvait être sondée.

Une incision fut alors faite au duodénum, et le trajet fistuleux fut anastomosé à la première portion du duodénum par deux plans de sutures : l'interne au catgut et l'externe à la soie, sans tube de caoutchouc. La plaie a été drainée. Fermeture de la paroi.

Suites opératoires :

Le lendemain, les selles conservaient une grande quantité de bile. Bonnes suites. Guérison sans incidents. Le petit malade sort le quarantième jour, la fistule complètement fermée et les selles colorées.

Suites éloignées :

Ce malade a été revu en 1928, c'est-à-dire 15 *ans plus tard,* alors qu'il était étudiant à l'Ecole de droit. Il est toujours bien portant, sans apparence de rétrécissement ou d'infection ascendante. Il a eu seulement, en 1927, quelques douleurs et vomissements, mais dus à une appendicite aiguë, comme le montra une nouvelle opération qui permit d'enlever un appendice enflammé avec du pus à sa pointe.

Obs. II (Pauchet, *Pratique Chirurgicale,* fasc. V, 1926, p. 86).

Un malade que j'opérai en 1910, fit une fistule. Je le réopérai et pour cela je disséquai le trajet; j'arrivai ainsi à isoler un tube de tissu cicatriciel jusque dans la profondeur ; la fistule était son axe; j'arrivai ainsi dans le voisinage du cholédoque, que je ne vis pas. Ce canal artificiel fut taillé aux dépens d'adhérences inflammatoires d'épiploon. Ce trajet, libéré et organisé, disséqué avec soin, me parut saignant et vivace sur une longueur de 3 centimètres. Je pratiquai une petite incision sur le duodénum et j'implantai ce canal fistuleux dans l'intestin.

Suites opératoires :

Le malade, revu 15 *ans* après, n'a jamais présenté de poussées d'angiocholite.

Obs. III (F. H. Lahey, *The Journal of the American Medical Association,* vol. LXXX, n° 13, p. 893-894, 31 mars 1923).

Première opération : 4 août 1922 (cholécystectomie et cholédocotomie de drainage).

Un homme de 28 ans est opéré de cholécystectomie avec drainage du cholédoque, pour cholécystite et pancréatite. Le drain est enlevé le quatorzième jour, mais la bile continue à passer entièrement par la plaie, avec décoloration des matières.

Deuxième opération : 19 octobre 1922 (fistulo-duodénostomie).

Comme on est certain que le canal commun n'a pas été coupé ni blessé dans la première opération, il semble probable que la persitance de la fistule soit due à un rétrécissement. Une seconde intervention est exécutée deux mois et demi après la première. L'orifice et le trajet de la fistule sont soigneusement disséqués, en leur conservant une certaine épaisseur de tissus avoisinants. La recherche du cholédoque et de l'hépatique les montre entourés d'une telle masse de tissus cicatriciels qu'on renonce à les disséquer. La partie du trajet fistuleux qui court le long de la face inférieure du foie n'est pas libérée de celui-ci ; mais la partie qui s'étend du bord libre du foie à la paroi abdominale est implantée dans le duodénum. Après avoir seulement réséqué la collerette de peau, la fistule disséquée représente maintenant un tube de tissus qui peut s'étendre de ses adhérences sous-hépatiques au duodénum que l'on a mobilisé. Une petite ouverture est pratiquée sur le bord supérieur du duodénum pour recevoir un petit drain très court (juste de 2 cm. 5 de long), mais d'un calibre suffisant. Après avoir fait pénétrer ce drain, de la moitié de sa longueur, dans le duodenum, il y est fixé. L'autre moitié du drain est introduite dans le trajet fistuleux. Puis l'extrémité du trajet, ainsi descendue le long du drain, est suturée, par quelques points séparés au catgut chromé, au duodénum. On termine alors par un enfouissement en bourse, après avoir inversé la paroi duodénale, en poussant sur le drain qui y est fixé, comme sur un moignon d'appendice.

La portion libre du trajet est alors recouverte d'épiploon. Le ventre est refermé sans drainage.

Suites opératoires :

La plaie se cicatrise vite sans la moindre trace de bile dans le pansement. Les selles se recolorent d'emblée.

Revu 5 mois après, le malade a guéri sans incidents.

Obs. IV (Howard Lilienthal, *Annals of Surgery,* vol. 77, juin 1923, p. 765-766).

Première opération en 1917 : cholécystostomie.

Il s'agit d'une femme de 31 ans, qui a été opérée déjà d'une cholécystostomie en 1917. Le résultat fut bon pendant quelques années. Mais, en 1921, la malade souffre de l'hypocondre droit, avec même plusieurs accès fébriles élevés. On décide alors d'intervenir en période d'apyrexie.

Deuxième opération : le 27 octobre 1921 (cholécystectomie et cholédocotomie).

Ablation d'une vésicule malade. La cholédocotomie permet d'extraire de nombreux calculs, bien que la malade n'ait jamais été ictérique. Après exploration au stylet des deux segments cholédociens, on termine par un drainage de la voie principale (le drain maintenu par un catgut à l'incision du cholédoque).

Suites opératoires :

Après l'ablation du drain, la fistule continue à couler. Deux mois après, l'état étant identique, on décide de réintervenir.

Troisième opération : 18 décembre 1921 (fistulo-gastrostomie).

Incision transversale le long de la cicatrice circonscrivant l'orifice cutané de la fistule. On libère le trajet. On trouve que l'estomac est moins adhérent que le duodénum et se laisse mieux amener. On pratique une petite gastrostomie sur la face antérieure de la région prépylorique, environ au tiers de la distance qui sépare la petite courbure de la grande courbure. On décide d'attirer l'extémité du trajet fistuleux dans la lumière stomacale, afin de suturer l'orifice gastrique au pourtour du tube fistuleux. Il semble, en effet, qu'on puisse éviter ainsi le rétrécissement ultérieur que l'on pourrait avoir en suturant l'orifice circulaire du trajet à l'orifice stomacal.

Pour réaliser ce projet, on enfonce une aiguille droite à travers la grande courbure de l'estomac, pour y faire pénétrer une grosse soie que l'on fera ressortir par l'orifice de gastrostomie pour aller la fixer ensuite, par un point circulaire, sur la collerette cutanée de l'orifice fistuleux. Une traction exercée sur cette soie fait pénétrer dans l'estomac le trajet fistuleux et son ouverture ; on peut ainsi suturer le pourtour de l'orifice gastrique au pourtour du tube fistuleux par 4 ou 5 points séparés de catgut chromé. On termine par un enfouissement en bourse de la paroi gastrique. La soie de traction, qui a été coupée avant la fermeture complète de la gastrostomie, est retirée par son point de pénétration au niveau de la grande courbure. Un drain dans le foyer. Fermeture de la paroi abdominale en 2 plans.

Suites opéatoires :

Quelques vomissements de bile le lendemain. Le pansement est légèrement souillé de bile pendant quelques jours. Puis la fistule se ferme complètement.

Revue 2 mois après, la malade est guérie complètement sans aucune douleur et sans la moindre trace d'ictère.

Obs. V (Saint John, *Annals of Surgery,* vol. 83, p. 855-857, juin 1926).

Un homme de 31 ans présentait depuis deux mois de l'ictère

avec selles décolorées et asthénie. Il eut en outre, quelques jours plus tard, une crise de colique hépatique avec douleur irradiant à l'épaule et dans l'hypocondre droit, avec vomissements. Puis amélioration passagère.

Un mois avant son admission, survient une recrudescence de la douleur dans l'hypocondre droit. Puis nouvelle crise de colique hépatique.

Il présente, au moment de son admission à l'Hôpital Presbytérien, de l'ictère avec selles peu colorées, mais surtout des signes de *cholécystite aiguë surajoutée :* température 39°, défense de l'hypocondre droit, globules blancs 13.500 (poly: 76), qui commandent l'opération d'urgence.

Première opération : 5 avril 1924 : cholécystectomie.

Dès l'ouverture de l'abdomen, on tombe sur une vésicule de couleur grise, énorme, recouverte de fausses membranes, avec une infiltration œdémateuse apparente de ses parois. Aucune solution de continuité: pas de bile dans la cavité péritonéale. La vésicule était si distendue qu'on dut faire plusieurs fois l'aspiration avant de l'enlever. Le cystique examiné ne montre ni dilatation, ni calculs à la palpation.

Cholécystectomie directe : On libère la vésicule du foie où elle est très adhérente ; mais on trouve des adhérences encore plus importantes autour du cystique. Le cystique fut lié et pincé, le canal commun étant invisible et apparemment non englobé. Drain dans le foyer. Fermeture de la paroi.

A l'examen anatomo-pathologique de la pièce, il s'agit d'une poussée aiguë au cours d'une cholécystite chronique ancienne.

Suites opératoires :

Le deuxième jour : le pansement n'est pas souillé. Le troisième jour, le pansement est inondé de bile et l'ictère devient plus foncé. Depuis ce temps, la fistule biliaire persiste, avec matières décolorées.

Deuxième opération : 16 juillet 1924 (fistulo-gastrostomie).

On tombe sur des adhérences épiploïques, mais surtout sur de grosses adhérences sous-hépatiques entre la face inférieure du foie, d'une part, et, d'autre part, le côlon transverse, le duodénum, même l'estomac.

Un stylet introduit dans le trajet fistuleux passe immédiatement sous la face inférieure du foie, où la lumière du trajet se perd dans les adhérences. La région prépylorique de l'estomac est invisible, mais pas le duodénum. On dissèque la portion distale du trajet et, conservant la collerette cutanée qui présente environ 1 cm. de marge, on l'implante dans la région prépylorique.

Pour cela, on fait à ce niveau, sur la face ant. de l'estomac,

une incision longue de 3 centimètres environ. On fait pénétrer, dans cet orifice gastrique, la collerette cutanée de l'orifice fistuleux préalablement disséqué et on la suture, sur tout son pourtour, à la muqueuse gastrique par des points séparés.

Puis, on fait glisser le plan séro-musculaire de l'orifice gastrique au-dessus de la collerette cutanée. Ce plan séro-musculaire, recouvrant ainsi la suture muco-cutanée, est alors fixé au pourtour du trajet lui-même. Epiplooplastie par-dessus. Fermeture de l'abdomen sans drainage.

Suites opératoires :

Plaie guérie par première intention, sans aucune trace de bile dans le pansement. Les selles se sont recolorées et l'ictère a disparu. Le malade sort le trente-sixième jour.

Revu 21 mois après l'intervention : très bon état, a repris du poids et jamais le moindre ictère n'est apparu. Selles toujours normales.

Il a repris son travail depuis 16 mois, sans l'avoir interrompu un seul jour.

Obs. VI (Professeur Nussbaum, *Zentralblatt für Chirurgie,* 1924, an. 51, n° 46, p. 2520-2521).

Il s'agit d'une fistule biliaire datant de un an et demi avec décoloration des selles.

Opération :

Incision transversale à 3 travers de doigt au-dessous de la fistule. L'abdomen ouvert, on extériorise l'orifice de la fistule de la paroi ; puis on suit et dissèque le trajet dans les adhérences sous-hépatiques, en lui conservant toute l'épaisseur de ses parois. On arrive ainsi au bord supérieur du duodénum. On libère ainsi le trajet sur 4 centimètres. On résèque la collerette cutanée. On transplante l'extrémité du trajet sur le duodénum avec une suture analogue à celle de Sampson pour l'urèthre.

On termine en inclinant progressivement le trajet fistuleux sur le duodénum et en pratiquant un enfouissement à la Witzel. Une mèche dans le foyer.

Suites opératoires :

Les selles se recolorent le cinquième jour. La fistule est fermée le douzième jour. Le malade n'a pas été revu.

Obs. VII (C. A. Rœder, *Annals of Surgery,* vol. 91, janvier 1930, p. 144-147).

Il s'agit d'une femme de 38 ans.

Première opération (novembre 1928). *Cholécystectomie ;* 7 jours après l'intervention, un écoulement biliaire survient et persiste.

Deuxième opération (2 mois plus tard). *Cholédoco-duodénostomie.*

On décide d'intervenir pour supprimer cette fistule biliaire. On trouve une blessure du canal commun. On l'anastomose au duodénum.

Suites opératoires :

Quelques jours plus tard, la suture lâche avec signes péritonéaux qui obligent à drainer. Il persiste une fistule biliaire et duodénale.

Rœder voit alors la malade pour la première fois en mars 1929. Elle est très amaigrie et très faible. On fait faire plusieurs transfusions. On donne du bicarbonate de soude pour rendre au tube digestif le degré d'alcalinité qu'il a perdu du fait de l'absence d'écoulement biliaire. L'écoulement duodénal qui se produit en effet par la fistule bilio-duodénale, est tellement acide que la peau a été détruite sur une large surface.

8 semaines plus tard, la malade a retrouvé un chimisme sanguin normal; la peau est redevenue en état. On décide d'opérer.

Troisième opération (mai 1929, Rœder). *Fistulo-duodénostomie.*

Après avoir disséqué le trajet fistuleux, on constate qu'à 5 centimètres environ de la paroi abdominale, il se bifurque en un canal allant vers le duodénum, et un autre se continuant vers le canal commun. L'extrémité inférieure de celui-ci est séparée du duodénum par une distance d'environ 7 centimètres.

On supprime la fistule duodénale. On sectionne le trajet fistuleux biliaire au-dessus de sa bifurcation et on l'anastomose au duodénum avec des points séparés au catgut chromé.

Examen anatomo-pathologique du fragment de trajet fistuleux, réséqué : nombreuses plages d'épithélium cylindrique avec nombreuses formations glandulaires.

Suites opératoires :

Elles furent très bonnes, la malade gagnant du poids et la fistule restant fermée.

Revue 4 mois après l'opération, le résultat se maintient parfaitement.

Obs. VIII (Walters, *The Journal of the American Medical Association*, vol. 96, 4 avril 1931, p. 1121-1124).

Il s'agit d'un homme de 59 ans.

Première opération (en janvier 1929) : cholécystectomie pour cholécystite calculeuse.

Suites opératoires :

Récidive de la lithiase : nouvelle crise douloureuse et ictère. On réintervient.

Deuxième opération (juin 1929) : cholédocotomie permettant l'ablation d'un calcul oublié. Drainage du cholédoque.

Suites opératoires :

Dix jours après l'ablation du drainage, le malade se plaint de nouvelles douleurs vives dans l'hypocondre droit et la bile souille de nouveau le pansement. Une fistule biliaire s'organise, avec des alternatives de fermetures et de poussées d'ictère.

Walters voit ce malade pour la première fois, à cette époque, et décide d'intervenir.

Troisième opération (28 décembre 1929) (Docteur Walters) : Fistulo-duodénostomie.

Le duodénum adhère au trajet fistuleux. Celui-ci mène dans la région des voies biliaires communes. Le pancréas est gros et induré. dissection du trajet fistuleux. On y introduit un petit drain de 2 cm. 5 de long. Puis on transplante la fistule dans le duodénum.

Suites opératoires : .

De légères traces de bile souillent le pansement pendant un mois. Puis la fistule est complètement fermée ; les selles sont colorées.

Revu 8 mois après : bon état. Cependant, de temps en temps, il présente des petits signes (subictère, légère douleur, température) très éphémères, mais qui traduisent tout de même: soit une stase passagère dans le trajet fistuleux transplanté, soit une légère infection ascendante.

Obs. IX (Bani, *Il Policlinico, Sez Pratica,* an. XXXVII, n° 18, 5 mai 1930, p. 659-661).

Première opération (23 mars 1928). Cholécystectomie.

Un homme de 26 ans est opéré de cholécystectomie par voie rétrograde pour des accidents de cholécystite. L'opération a été difficile et une fistule biliaire s'établit ; on essaye de la refermer par une intervention.

Deuxième opération (18 juillet 1928). Libération d'une coudure du cholédoque.

Anesthésie à l'éther.

Au cours de cette opération, on libère le trajet ; il est très adhérent en bas, à la portion prépylorique de l'estomac, puis il gagne la face inférieure du foie, vers le hile. On constate alors une coudure du cholédoque, par suite d'adhérences entre le moignon du cystique et l'hépatique. Cette libération du cholédoque semble suffisante pour que l'on pense avoir levé l'obstacle. On termine en laissant une mèche.

Dans les suites opératoires : la fistule biliaire ne disparaît pas. C'est alors que trois mois après le malade est amené à l'hôpital

Saint-Jean, de Rome, restant toujours porteur de sa fistule biliaire. On décide de réintervenir.

Troisième opération (6 février 1929). Fistulo-duodénostomie.

Rachianesthésie.

Incision suivant l'ancienne cicatrice circonscrivant le trajet fistuleux. On suit le trajet le long de la face inférieure du foie jusqu'au carrefour. On voit sourdre la bile au niveau d'une ancienne blessure du canal hépatique. Devant le bloc d'adhérences, à ce niveau, il est impossible de retrouver le bout inférieur. On achève de libérer soigneusement le trajet fistuleux du foie, du côlon transverse et du duodénum. On libère le duodénum; on fait sur sa paroi une incision. On introduit alors, de la moitié de sa longueur, un petit drain en gomme dans le trajet fistuleux. On fait pénétrer ce dernier, ainsi préparé, dans l'orifice duodénal. On suture la paroi duodénale en 2 couches sur le trajet fistuleux. On protège le tout avec un fragment d'épiploon.

Un drain dans le foyer. Fermeture de la paroi.

Suites opératoires :

Les suites furent excellentes. Le malade est sorti, la fistule complètement fermée, le vingt-cinquième jour. Trois mois après (mai 1929), une radiographie montre que le tube de gomme s'est éliminé.

Revu un an après l'opération, le malade n'a eu aucune récidive d'écoulement biliaire.

Obs. X (G. E. Waugh, *Brit. J. Surgery,* vol. XVIII, avril 1931, p. 581-584).

Homme de 74 ans.

En avril 1928, il a subi une prostatectomie, depuis laquelle il présente de l'incontinence d'urine.

En décembre 1928 : cholécystectomie d'urgence, la vésicule étant sphacélée. Depuis cette époque, il persite une fistule biliaire. Malgré l'âge et l'état de bronchite chronique, on décide d'opérer.

Opération (février 1929) (Waugh). Fistulo-duodénostomie.

Protoxyde. On complète par une loco-régionale pour donner le moins d'anesthésique possible.

Incision suivant la cicatrice. On isole le trajet fistuleux, situé à la place du petit épiploon, entre le foie et l'estomac. L'orifice de Winslow est obstrué. On sépare cette masse fibreuse du bord supérieur du duodénum. On peut ainsi apercevoir, au-dessous, le trajet émergeant du canal hépatique droit. Au-dessous de ce point, les voies biliaires sont absentes ou englobées dans la masse fibreuse. L'ouverture de la fistule est détachée de la peau et la collerette cutanée est réséquée. Après avoir mobilisé la deuxième portion du

[illegible]

[illegible]

[illegible]

tube de caoutchouc. Suture de la paroi duodénale sur le trajet et protection de cette suture par épiplooplastie.

Suites opératoires :

A l'exception d'une légère suppuration de la paroi, les suites opératoires furent bonnes. Les selles se sont recolorées immédiatement. L'ictère s'atténua, puis disparut complètement. La fièvre, à type bilio-septique, tomba.

La malade sortit, la fistule fermée, deux mois après l'opération.

Une radiographie faite 2 mois après l'opération montra que le tube de caoutchouc *était resté à sa place*. Lors de radiographies ultérieures, on ne l'a plus retrouvé.

Cette malade a été *revue un an* après l'opération : bon résultat.

Obs. XII (Bréchot, *Bull. et Mémoires de la Société Nationale de Chirurgie,* séance du 22 juin 1932).

Une malade, qui avait été opérée ailleurs de cholécystite, présentait une fistule biliaire.

Mauvais état général : malade amaigrie et presque cachectique. On est donc décidé à faire une intervention aussi minime que possible.

On circonscrit l'orifice de la fistule. Libération du trajet fistuleux de la paroi abdominale. Soulevant alors la lèvre interne de l'incision pratiquée, j'ai libéré des adhérences pariéto-gastriques. J'ai introduit dans le trajet fistuleux, sans en pousser plus loin la dissection, une sonde de Nélaton à bout coupé. J'ai enfoui dans l'estomac l'extrémité de la sonde pénétrant l'orifice fistuleux, sur une longueur de 5 cm. environ, à la Witzel.

Les suites furent parfaitement simples : le lendemain, la malade eut un vomissement de bile. Les jours suivants, il n'y en eut aucun.

Actuellement la plaie est cicatrisée (22 juin 1932). La malade n'est plus subictérique.

Obs. XIII (Magnus, cité par Nicolas, in Medizinische Klinik, n° 21, 1923, p. 721).

Cholécystectomie il y a un an. Fistule biliaire. Dissection du trajet, en conservant une collerette cutanée de 2 pfennigs environ. On libère le trajet sur une sonde. On l'anastomose au duodénum, en prenant la collerette cutanée dans les sutures. Epiplooplastie. Un drain et mèches dans le foyer.

Suites opératoires :

Pendant 24 heures, la bile s'écoule encore dans le pansement. On enleva la mèche et le drain le quatrième jour ; puis l'écoulement de la bile se tarit. Les selles deviennent brunes. Pas d'ictère,

pas de température. La malade va très bien 6 semaines après l'opération.

Non suivie.

Observations de transplantation d'une fistule artificiellement établie.

Elles sont données par WALTERS (*Journal américain Medical Association,* 96, 1121-1124, 4 avril 1931) :

Premier cas (**Obs. XIV**).

Une femme de 43 ans, opérée en décembre 1924 pour un ictère chronique. On diagnostique un rétrécissement complet des voies biliaires. On établit une fistule externe.

On réintervient le 13 mars 1928, pour transplanter le trajet sur le duodénum.

Suites opératoires :

Fermeture de la fistule un mois après. Les selles sont normalement colorées.

En 1929, à la suite d'une grippe, poussées ictériques et douloureuses, qui disparaissent rapidement. Depuis cette époque, jusqu'en septembre 1930, la malade est en excellente santé, sans aucuns troubles biliaires.

Deuxième cas (**Obs. XV**).

Une femme de 47 ans présente une fistule biliaire à la suite d'une cholécystectomie.

Opérée le 11 mars 1930, on tombe sur un gros bloc d'adhérences, englobant les voies biliaires. Le canal hépatique sus-jacent est ouvert. Une fistule biliaire externe s'établit autour du drain.

Le 8 mai 1930, on réintervient pour transplanter la fistule dans l'estomac. On laisse la fistule adhérer à la face inférieure du foie, comme l'a suggéré Lahey.

Suites opératoires :

Le seizième jour, la malade sort, la fistule fermée, les selles colorées.

Revue 6 mois après l'opération, la malade ne présentait aucun trouble.

Troisième cas (**Obs. XVI**).

Une femme de 43 ans présente une fistule biliaire à la suite d'une cholécystectomie.

Opérée en février 1928, le trajet fistuleux est de mauvaise qualité. On établit une nouvelle fistule biliaire externe, comme premier temps du traitement.

Le 7 mars 1929, on pratique le deuxième temps, c'est-à-dire la transplantation dans le duodénum.

Suites opératoires :

Très bons résultats.

Revue 6 mois après, elle a présenté des crises douloureuses et ictériques passagères.

Quatrième cas (**Obs. XVII**).

Femme de 50 ans, opérée pour ictère chronique par rétention. En présence d'un rétrécissement des voies biliaires, on établit une fistule externe en drainant le canal hépatique.

Trois mois après, on fait la transplantation dans l'estomac.

Suites opératoires :

Mort par insuffisance hépatique. La rétention biliaire avait été levée très tardivement chez cette malade, lors de la première opération.

Observation de fistulo-entérostomie extra-abdominale.

Obs. XVIII (Hildebrandt, *Zentralblatt für Chirurgie,* an. 49, n° 51, 1922, p. 1887).

Il s'agit d'une fistule biliaire après cholécystectomie pour cholécystite calculeuse chez un sujet âgé.

Opération, anesthésie locale :

Laparotomie : section de l'iléon à un mètre environ de l'angle duodéno-jéjunal et exclusion d'une anse, suivant le procédé en Y. L'extrémité de l'anse exclue est suturée à son extrémité. On garde les fils longs. Incision de la peau autour de la fistule et transversalement jusqu'à la ligne médiane.

On fait passer l'anse exclue sous le muscle droit, entre lui et le feuillet postérieur de sa gaine. On pratique une petite incision sur une face de l'intestin, puis une deuxième sur la face opposée.

Une sonde est alors introduite par ces deux incisions, traversant littéralement l'intestin, puis pénétrant dans le trajet fistuleux. On suture alors l'orifice fistuleux sur l'incision latérale de l'intestin. Cette suture est ainsi pratiquée sur la sonde pénétrant dans la fistule.

La sonde introduite dans le trajet fistuleux traverse l'intestin, puis sort par la contre-incision opposée. Elle permet ainsi le drainage de la bile et sera aisément enlevée secondairement.

On a pratiqué un petit trou sur la sonde, à l'endroit même où elle traverse l'intestin, pour que la bile puisse s'y écouler quand la sonde est fermée.

Vers la quatrième semaine, l'opérateur a retiré la sonde et a suturé la contre-incision intestinale par quelques points.

Suites opératoires :

Le pansement est souillé de bile pendant quelque temps. Puis la fistule se ferme.

Revu trois mois après, le malade va bien.

Obs. XIX (Lagoutte et Rousselin, *Lyon Chirurgical,* mars-avril 1932, t. 29, p. 191-196).

Mme F..., 45 ans, entre en novembre 1929 à l'Hôtel-Dieu du Creusot. Le début de l'affection actuelle remonte à 15 ans, avec une colique hépatique très violente. Malgré un régime très sévère, nouvelles crises. Jusqu'en 1919, état de santé relativement favorable, mais avec douleurs intermittentes dans l'hypocondre droit. A partir de mai 1929, les douleurs augmentent. En juillet, le 17, colique hépatique extrêmement violente, qui dure plusieurs jours. Le 22 et le 23, les vomissements deviennent fécaloïdes, puis la crise s'atténue, et le 28, la malade trouve dans ses selles un gros calcul biliaire à facettes. Après cet épisode douloureux et dramatique, la malade continue à souffrir beaucoup sous les fausses côtes droites et a perdu 10 kilogrammes; elle se décide à une intervention.

Le 12 novembre 1929, anesthésie générale à l'éther. Laparotomie par incision verticale pararectale droite, continuée par en haut par une incision rejoignant l'appendice xyphoïde, le long du rebord costal. Sous le foie, on trouve une masse rétractée sur des calculs et adhérente au duodénum. Après décollement, celui-ci est isolé et l'orifice fistuleux suturé. On cherche à isoler la masse et à décoller le cystique. Mais il est impossible de voir les trois canaux. La cholécystectomie terminée, on s'aperçoit que le cholédoque et l'hépatique ont été sectionnés. En réalité, la portion des voies biliaires rétractée sur les calculs comprenait la vésicule, le cystique et la région du carrefour.

Un drain en T de Kehr est introduit par les deux bouts, cholédocien et hépatique, et ces deux canaux sont suturés tant bien que mal sur le tube de caoutchouc.

Les suites opératoires furent assez mouvementées. La malade a, pendant plus d'un mois, de grands frissons avec grandes oscillations thermiques. Le drain de Kehr est laissé en place pendant plus d'un mois, en raison de cet état infectieux. Puis, la température redevenant normale, il est enlevé et une fistule biliaire totale avec décoloration complète des selles s'établit. L'état général reste précaire. La malade maigrit encore, n'a pas d'appétit, elle est complètement asthénique.

Le 11 février 1930, la fistule étant bien caractérisée, avec un tout

petit orifice cutané, on procède à la cure radicale, qui est conduite de la façon suivante : Taille d'une collerette cutanée tout autour de l'orifice fistuleux, de façon à le bien isoler, mais sans chercher à disséquer le trajet en profondeur. Taille d'un large volet cutané en suivant l'ancienne cicatrice et en rejoignant en bas l'ombilic. Ce lambeau est disséqué en dedans jusqu'à la ligne médiane. Laparotomie médiane sus-ombilicale. Section du grêle, à vingt centimètres de l'angle duodéno-jéjunal. Anastomose en Y du bout proximal dans l'anse libre, à quinze centimètres en aval de la section. Le bout distal est fermé, passé à travers le mésocôlon et amené sous la peau jusqu'à l'orifice fistuleux. Implantation latérale de l'orifice, dans l'intestin et suture. Une petite sonde introduite préalablement dans le trajet fistuleux passe dans l'intestin et ressort par un petit orifice à quatre centimètres plus bas. Le ventre est fermé en plusieurs plans au niveau de la laparotomie médiane, à travers laquelle sort l'anse qui vient à la fistule. Le volet cutané est rabattu et suturé. En sorte que l'anse intestinale qui va conduire la bile à l'intestin est d'abord sous-cutanée, puis traverse la paroi et ensuite le mésocôlon.

Les suites opératoires furent des plus simples. La petite sonde est enlevée au bout de 48 heures et le petit orifice intestinal se ferme spontanément. Les matières sont tout de suite colorées. Depuis, la malade a encore eu des poussées d'angiocholite avec frissons et une fois avec subictère, mais sans décoloration des matières.

Depuis mars 1931, elle est complètement apyrétique et, revue en juillet 1931, elle est parfaitement bien. Elle ne souffre plus, les fonctions digestives s'accomplissent normalement. L'état général est excellent.

A l'examen, on trouve sous la peau, allant de la ligne médiane à la région sous-costale droite, l'anse intestinale animée à certains moments d'ondes péristaltiques et où il se produit quelques gargouillements.

Observation de réintervention pour traiter une fistule biliaire secondaire à la marsupialisation d'un kyste hydatique.

Obs. I (Cotte, *Soc. Chirurgie de Paris*, séance du 24 juin 1925).

Il s'agit d'un sujet serbe de 28 ans, sur lequel je n'avais que peu de renseignements; il avait été opéré à Oran, en 1923. Il était entré dans mon service pour une fistule biliaire intarissable consécutive à l'ablation d'un kyste hydatique et qui avait résisté à deux interventions réparatrices. Elle avait donné lieu à une cholerragie pendant 9 mois; puis la fistule se ferma une première fois, puis

[illegible] nécessité des interventions [illegible] qui [illegible] [illegible] [illegible].

Depuis son arrivée dans le service, la Malade présente des alternatives de hémiparésie et d'hémiplégie. Il était [illegible] [illegible] [illegible]

CONCLUSIONS

I. — Les fistules biliaires externes post-opératoires peuvent survenir après toute opération sur les voies biliaires.

Il faut distinguer :

— *avant tout :* les fistules vésiculaires (après cholécystostomie) ; les fistules cholédociennes (après cholécystectomie ou cholédocotomie).

— *exceptionnellement :* les fistules parenchymateuses (après marsupialisation d'un kyste hydatique, par exemple).

II. — Au point de vue étiologique, les fistules biliaires post-opératoires sont beaucoup plus rares qu'autrefois, et cela, pour diverses raisons :

— la rareté de la cholécystostomie, dans le traitement de la lithiase;

— la connaissance approfondie des différentes anomalies du carrefour cystico-cholédocien;

— les précautions qu'il est classique de prendre :

d'une part, pour éviter de léser la voie principale (bien reconnaître les éléments du Trépied),

d'autre part, pour éviter d'oublier un petit calcul (palpation externe du cholédoque, mais aussi : exploration intérieure et aspiration au niveau de la bifurcation hépatique).

Retenons donc qu'actuellement les fistules biliaires doivent être exceptionnellement imputées à une lésion accidentelle de la voie principale, qu'elles sont parfois dues à un calcul oublié, mais qu'il y a des causes que l'on ne peut éviter :

— la pancréatite chronique réalisant un rétrécissement extrinsèque,

— le petit calcul masqué derrière un gros bloc de pancréatite,

— la cholédocite sténosante.

III. — Au point de vue anatomo-pathologique, il faut bien opposer :

1° La fistule vésiculaire, labiée, dont les lèvres muqueuses sont éversées et fixées à la paroi;

2° La fistule cholédocienne, avec long trajet.

Il en résulte qu'au point de vue pathogénique, la fistule vésiculaire n'est pas toujours due à un obstacle sur la voie principale, tandis que la fistule cholédocienne a toujours pour responsable un obstacle de la voie biliaire.

IV. — Au point de vue du diagnostic, il faut insister sur l'importance de la radiographie (ou de la radioscopie) après injection lipiodolée pour préciser l'existence d'un obstacle, mais aussi son siège et sa nature.

V. — Le traitement des fistules biliaires post-opératoires offre un gros intérêt :

I. — En présence d'une fistule vésiculaire :

Il faut éliminer la fistule *muqueuse* (où la cholécystectomie est indiquée) et la fistule *totale* (où il y a sûrement un obstacle sur la voie principale et où l'indication diffère suivant qu'il s'agit d'un calcul ou d'un rétrécissement).

Il s'agit presque toujours de fistule vésiculaire *partielle*. Il faut considérer trois cas :

Dans un premier cas (le plus fréquent) *la fistule vésiculaire est due à une difficulté de cicatrisation muco-muqueuse,* difficulté due à l'éversement des lèvres de la fistule et à leur fixation à la paroi. Le plus souvent il suffira de pratiquer une simple fermeture extra-péritonéale. Mais encore faut-il absolument prendre les précautions suivantes :

1° S'assurer de la coloration des selles;

2° faire un prélèvement de la bile pour examen bactériologique;

3° s'assurer de la perméabilité de la voie principale en essayant la fermeture transitoire de la fistule avec un fausset :

— Si aucun trouble ne se produit, on est autorisé à pratiquer la fermeture définitive;

— Si des troubles surviennent (poussées douloureuses et thermiques) il y a un obstacle sur la voie biliaire. Il est alors judicieux de pratiquer une radio lipiodolée pour préciser le siège et la nature de l'obstacle.

Deuxième cas : la fistule vésiculaire est due à un obstacle sur la voie principale. Etant donné les indications encore admises aujourd'hui de la cholécystostomie, il s'agit:

— exceptionnellement d'un calcul oublié,

— presque toujours d'une pancréatite chronique ou d'une cholédocite sténosante. La cholécystostomie a été pratiquée en présence d'un ictère par rétention où l'exploration opératoire a éliminé tout calcul; il se peut ainsi que la pancréatite chronique n'ait pas rétrocédé malgré le drainage des voies biliaires.

La conduite à tenir est la suivante :

1° Dans le cas exceptionnel de calcul oublié :

— calcul du cystique : *cholécystectomie,*

— calcul de la voie principale : *cholédocotomie* pour enlever le calcul, suivie de *cholécystectomie* pour supprimer la fistule vésiculaire.

2° Dans le cas de rétrécissement par pancréatite chronique ou cholédocite sténosante : Savoir attendre, car ce rétrécissement inflammatoire peut rétrocéder. Cependant si le rétrécissement est *définitif :* dériver le cours de la bile par une *cholécysto-gastrostomie.*

Troisième cas : L'obstacle responsable de la persistance de la fistule vésiculaire est parfois dû à un trouble physio-pathologique comme l'ont montré Bérard et Mallet-

Guy. Il serait préférable avant de fermer une fistule vésiculaire d'éliminer ces deux facteurs par la radioscopie, après injection lipiodolée.

Il s'agit :

1° De la difficulté d'évacuation du cystique (vésicule de stase).

2° De la difficulté d'évacuation du cholédoque (le cholédoque est rigide, incontractile, par cholédocite scléreuse mais non sténosante; celle-ci s'accompagne de vésicule intolérante pour lutter contre l'inertie cholédocienne).

Ces deux troubles physio-pathologiques peuvent donc être responsables :

— non seulement de la fistule vésiculaire,

— mais aussi des troubles douloureux et cholémiques, qui ont indiqué la cholécystostomie.

On conçoit que fermer la fistule vésiculaire dans ces cas, ce serait faire réapparaître les troubles initiaux.

Leurs indications sont bien différentes :

1° Dans la vésicule de stase, il s'agit surtout de difficulté d'évacuation du cystique : *cholécystectomie.*

2° Dans la vésicule intolérante, il s'agit surtout de difficulté d'évacuation cholédocienne : *cholécysto-gastrostomie.*

II. — En présence d'une fistule cholédocienne.

Il faut conduire le traitement en trois étapes successives:

— *Dans une première étape, il faut tout d'abord essayer les petits moyens (Procédé de Pribram, épreuve de Meltzer-Lyon, injection intra-veineuse de sulfate d'atropine).* Ces procédés ne pourront certes agir que s'il s'agit de spasme des voies biliaires ou d'amas de calculins. Mais, comme ils sont simples, bénins et peuvent donner de beaux résultats, il importe de commencer par eux. Souvent, en effet, cette étape du traitement suffira pour fermer la fistule.

— *Dans une deuxième étape, les petits moyens n'ont pas donné de résultats : c'est l'étape de l'examen radiographique.*

1° Il importe tout d'abord d'éliminer la possibilité d'un calcul oublié, car son ablation est formelle. La radiographie après injection lipiodolée en précisera le siège, ce qui facilitera l'intervention.

2° Mais il peut s'agir d'un rétrécissement.

La radiographie lipiodolée permettra d'en suivre l'évolution :

a) Une prolongation du drainage des voies biliaires, de 15 jours à 3 semaines, peut suffire pour faire rétrocéder un rétrécissement inflammatoire (pancréatite chronique ou cholédocite).

b) Mais, si le rétrécissement persiste deux à trois mois, il faut le considérer comme *définitif*.

Il peut s'agir d'une solution de continuité, d'un rétrécissement cicatriciel, d'un rétrécissement inflammatoire, véritable séquelle de pancréatite rebelle.

— *Dans une troisième étape, le rétrécissement des voies biliaires est définitif. Il faut rétablir le cours de la bile.*

On a proposé de nombreuses interventions (de restauration ou de dérivation). Mais, dans le cas particulier où l'on réintervient pour une fistule biliaire, il faut insister sur les adhérences rencontrées et les difficultés opératoires.

Il faut donc considérer que *pratiquement :*

1° *La suture circulaire du cholédoque n'est praticable que si l'on réintervient très peu de temps après l'intervention initiale,* pour que l'on puisse retrouver les deux bouts dans un état satisfaisant. Enfin, même dans ces cas, il vaut mieux par sécurité, la pratiquer sur prothèse de caoutchouc.

Elle a donc de très rares indications.

2° *Lorsqu'on réintervient longtemps après l'opération initiale, pour une fistule biliaire persistante, et que l'on tombe sur de grosses difficultés opératoires :*

a) Nous citerons comme procédés d'exception :

— la résection suivie de restauration;

— la cholédocotomie dilatatrice;

— l'hépatico-duodénostomie latéro-latérale;

— l'implantation hépatico-gastrique (ou duodénale) avec simple suture.

b) Par ailleurs, l'implantation hépatico-gastrique (ou duodénale) sur tube de caoutchouc avec suture quand même n'a pas donné de bons résultats.

c) Nous conclurons donc que l'anastomose du bout supérieur de la voie biliaire à l'estomac (ou au duodénum), par un tube de caoutchouc, n'est vraiment praticable, dans ces cas, que si l'on réalise une prothèse intercalaire, sans suture, avec simple épiplooplastie.

Mais les observations n'ont pas été assez suivies pour connaître l'avenir. On ne peut pas infirmer la possibilité de rétrécissement ultérieur, ni celle d'incrustation du drain non éliminé. De plus, cette opération est encore d'un pronostic sérieux au point de vue vital chez des malades fatigués.

d) Aussi, certains chirurgiens américains (Williams, Lahey, Walters), ainsi que des chirurgiens français, ont pensé que l'on pourrait peut-être faire une opération beaucoup plus simple, beaucoup plus bénigne, avec des résultats éloignés peut-être même meilleurs. Il s'agit de l'anastomose du trajet fistuleux à l'estomac ou au duodénum.

A. Gosset et D. Petit-Dutaillis, dans leur rapport au Congrès de Vichy (1932) estiment d'ailleurs que dans ces cas où l'on réintervient pour une fistule cholédocienne, cas de chirurgie difficile et de pronostic grave, l'anastomose du trajet fistuleux directement à l'estomac ou au duodénum est l'opération la plus simple et même la méthode de choix.

Nous avons essayé de comparer les résultats éloignés de la prothèse de caoutchouc et de l'anastomose du trajet fistuleux. Les statistiques semblent en faveur de la transplantation du trajet fistuleux.

VI. — Au point de vue des troubles engendrés par une fistule biliaire totale et prolongée, il faut insister sur les troubles du métabolisme du calcium.

La pathogénie de l'ostéomalacie secondaire à une fistule biliaire a été très discutée :

— Pour certains, la déperdition du calcium est due à la mauvaise digestion des graisses qui sont éliminées en grosse quantité sous forme de savons calcaires (Müller).

— Pour d'autres, il s'agit d'une insuffisance d'absorption du calcium par avitaminose (Vitamine D) (Tamman).

— Pour d'autres encore, l'absence de bile dans l'intestin entraîne un état d'acidose, d'où appel du calcium du squelette pour rétablir le déséquilibre acido-basique (Duttmann).

— Enfin, tout récemment, Loewy a proposé une pathogénie nouvelle en donnant un rôle prépondérant à l'hyperplasie des parathyroïdes.

De toutes ces pathogénies il faut retenir quelques applications thérapeutiques : l'ingestion de bile hétérogène, l'injection d'ergostérine irradiée et l'insuline.

Vu :
Le Doyen,
G. ROUSSY.

Vu :
Le Président,
A. GOSSET.

Vu et permis d'imprimer :

Le Recteur de l'Académie de Paris,
S. CHARLETY.

BIBLIOGRAPHIE

ALOI. — Cas de fistule biliaire (*Rinasc. Med.*, vol. 4, 1927, p. 559).

ANTHOINE. — *Thèse de Lyon* 1930 : Documents physio-pathologiques sur la cholécystectomie.

BALDERSTON. — Anémie après fistule biliaire (*Archives of International Medicine*, vol. 50, 1932, p. 223).

BALFOUR et ROSS. — *Arch. Surgery*, 3, 1921, p. 582.

BANI H. — Transplantation dans le duodénum, comme méthode de choix, dans les fistules biliaires récidivées (*Il Policlinico, Sez.-Pratica*, 5 mai 1930, an. 37, n° 18, p. 659-61) (*Journal de Chirurgie*, août 1930, t. XXXVI, n° 2, p. 280).

BARBER (W.). — Cholédoco-entérostomie chez le chien. Dilatation post-opératoire des voies biliaires (*Annales of Surgery*, 70, nov. 1919, p. 530).

BASSET (A.). — Désobstruction de la papille par le procédé de Pribram (*Bull. et Mém. de la Société Nationale de Chirurgie*, t. LX, n° 1, 20 janvier 1934, p. 33).

BAUER, AUB et ALBRIGHT. — Injections expérimentales d'hormone parathyroïdienne (*J. of Expér. Med.*, 1929).

BAUMANN. — Anémie chez le chien après fistule biliaire (*Ztschr. f. d. ges. exp. Med.*, vol. 75, 1931, n° 1).

BECK et CABOT. — Fistule et cholécystectomie (*S. clinics N. American*, vol. 1, 1931, p. 1217).

BÉHUREL. — Les fistules biliaires et leur traitement par l'entérostomie biliaire (*Thèse de Paris*, 1906).

BÉRARD et MALLET-GUY. — Exploration du transit biliaire (*Lyon Chir.*, 1926, t. 23).

— Exploration radiologique des cholécystostomies. Le transit biliaire normal et ses types physio-pathologiques (*Revue de Chirurgie*, T. 67, 1929, n° 9, p. 614).

BÉRARD, MALLET-GUY et ARMANET. — (*Lyon Médical*, T. 140, 28 août 1927, p. 215).

BÉRARD et SAVY. — (*Revue des Maladies du Foie*, 1928, T. 3, n° 13).

BÉRARD et MALLET-GUY. — Fistule cholédocienne avec pancréatite chronique traitée par drainage transvatérien (*Lyon Chirurgical*, vol. 28, sept.-octobre 1931, p. 632).

— Exploration fonctionnelle des voies biliaires et chirurgie, 1932 (Masson, édit.).

BERENDES. — Au sujet des interventions pour fistule biliaire (*Zentralblatt für Chirurgie,* 1925, T. 1, n° 25, p. 1354).

BERG et JOBLING. — Ulcère expérimental du duodénum (*Proc. of the Soc. for Exp. Biol. and Medicinal,* T. XXV, 1928, p. 334).

— (*Archives of Surgery,* 1930, vol. XX, p. 997).

BERNAYS. — *Weekly M. Rec.,* 12, 1885, p. 350.

BERNER. — XVIIIe Congrès de Chir. des Pays du Nord, 1931.

BIOMBI. — Transplantation dans le duodénum, dans la cure d'une fistule biliaire après cholécystectomie (*Minerva Med.,* 2, 17 novembre 1931, p. 695-97).

BISSEL. — (*Am. J. Surgery,* vol. 5, 1928, p. 400).

BOEMINGHAUS. — Fistule biliaire post-opératoire et psychose (*Deutsch Med. Wochens.,* n° 15, 11 avril 1924, p. 463).

BOLLMANN. — Ulcère expérimental du duodénum (*Staff. Meetings of the Mayo Clinic,* n° 49, 1930).

BRAEUNING. — Traitement des fistules biliaires (*Deutsche Zeitschrift für Chir.,* vol. 192, 1925, p. 283).

BRECHOT (A.). — A propos du traitement des fistules biliaires de la voie principale (fistulo-gastrostomie) (*Bull. et Mém. Société Nationale de Chirurgie,* T. LVIII, n° 21, p. 996, 2 juillet 1932).

BUCHBINDER. — (*Archives of Internal Medicine,* T. XL, n° 6, 1927, p. 900).

CADE et COTTE. — Diagnostic radiologique et clinique de rétrécissement inflammatoire du cholédoque (*Lyon Médical,* T. CXLIII, n° 24, 16 juin 1929).

CADENAT. — Les fistules biliaires après opérations pour lithiase (*L'Hôpital,* mars 1922, p. 122).

CARCIRO. — Exploration radiologique avec lipiodol (*Prensa Med. Argent.,* vol. 15, 1929, p. 1199).

CARNOT et BLAMOUTIER. — Exploration radiologique d'une fistule vésiculaire (*Bull. et Mém. Soc. Med. des Hôpitaux de Paris,* vol. 46, 24 novembre 1922, p. 1553).

CHABROL, BÉNARD et BARIÉTY. — Etude comparative des pigments et des sels biliaires dans la bile au cours d'une fistule biliaire (*Bull. et Mém. Soc. Méd. des Hôpitaux de Paris,* vol. 50, 11 juin 1926, p. 992).

CHARRIER et THALHEIMER. — Les cholédocites inflammatoires (*Archives des Maladies de l'Appareil digestif,* T. XIX, n° 5, mai 1929, p. 341).

CORNIL et CARNOT. — *Bull. de l'Acad. de Médecine,* 19 juillet 1898, T. XL.

COSTANTINI. — Discussion du rapport sur le traitement des oblitérations non calculeuses des voies biliaires principales (*Congrès français de Chirurgie*, 1923).

COTTE (de Lyon). — Exploration radiologique des voies biliaires au lipiodol en cas de fistule (*Bull. et Mém. Société Nationale de Chirurgie*, T. LI, n° 23, 24 juin 1925, p. 759) (*Lyon Chirurgical*, 1925, T. XXII, p. 691) (*Société de Chirurgie de Lyon*, 2 janvier 1925).

— Exploration radiologique des voies biliaires après injection de lipiodol (*Journal de Chirurgie*, T. XXXIV, n° 6, décembre 1929) (*Bull. et Mém. de la Soc. Nationale de Chirurgie*, 12 juin 1929).

COURVOISIER. — Contribution statistique à l'étude de la chirurgie des voies biliaires (Leipzig, 1890).

DANILIAK. — Examen radiographique (*Vestnik rœntgen. i. radiol.*, vol. 9, 1931, p. 35).

DEL VALLE et DONOVAN. — Cholédoco-oddite rétractile chronique (*Arch. Argent. des Maladies de l'Appareil digestif*, 1926, n° 4, p. 605).

DEMEL. — Exploration radiologique des voies biliaires (*Wiener Klinische Wochenschrift*, 1929, T. XLII, p. 639).

DESCOMPS. — *Thèse de Paris*, 1910.

DESPLAS (Bernard). — Etude anatomique des résultats d'une prothèse par sonde perdue entre le canal hépatique et l'estomac sans suture directe (*Bull. et Mém. de la Société Nationale de Chirurgie*, T. LVII, n° 18, 30 mai 1931, p. 770).

DESPLAS et MEILLÈRE. — Cholécystostomie continente (*Presse Médicale*, 21 janvier 1931, p. 91).

DIETERICH. — L'ostéomalacie après fistules biliaires (*Beitr. z. Klin. Chir.*, 134, 1925, p. 530).

DOBROTVORSKY. — Traitement par transplantation dans le duodénum (*Sovet Klin.*, 18, p. 123-26, 1932).

DOYON. — *Gazette Hebdomadaire de Médecine et de Chirurgie*, 14 octobre 1900, n° 82, p. 978.

DUFOUR. — Formation in situ de nouveaux calculs après cholécystectomie (*Monde Médical*, 15 janvier 1928).

DUNET. — Exploration radiologique des voies biliaires (*Soc. de Chirurgie de Lyon*, 17 janvier 1924) (*Lyon Chir.*, 1924, T. XXI, p. 338).

DUPUY DE FRENELLE. — Cathétérisme de la fistule et du cholédoque dans la thérapeutique des fistules biliaires (*Bull. et Mém. de la Soc. des Chirurgiens de Paris*, vol. 24, 1932, p. 509).

DÜTTMANN. — La modification de l'équilibre acide-base après fistule biliaire et son importance dans la pathogénie de l'ostéoma-

lacie (*Beitr. z. Klin. Chir.*, vol. 139, 1927, p. 720).

Duval (P.). — *Bull. et Mém. de la Soc. de Chirurgie*, 1919, p. 1298).

Eckles, Becker et Palmer. — Déficience minérale dans les rations du bétail (*Univ. of Minesota Agric. Exp. Bull.*, juin 1926, p. 229).

Enderlen. — Cholestérol sanguin chez le chien expérimenté (*Arch. f. exper. path. u. Pharmakol.*, vol. 130, 1928, p. 292).

Fleischner. — Examen radiographique (*Wien. Klin. Wochens.*, vol. 46, 1933, p. 275).

Florken et Tietze. — Au sujet du traitement des fistules vésiculaires (*Zentralblatt für Chirurgie*, 1924, p. 1095).

Gamel. — Hépatico-duodénostomie pour fistule cholédocienne (*Arch. franco-belges de Chirurgie*, T. XLIX, 1926, p. 450).

Garside. — Effet d'une fistule biliaire totale sur le cholestérol du sang (*Proceding of the Society for Experimental Biology and Medicine*, T. XXVIII, 1930, p. 336).

Ginzburg. — Examen lipiodolé (*Am. Surgery*, vol. 91, 1930, p. 233).

Gosset. — Rapport du Congrès Français de Chirurgie, de 1908, sur la chirurgie du canal cholédoque et du canal hépatique.

— A propos de la section accidentelle du cholédoque dans la cholécystectomie rétrograde (*Bull. et Mém. de la Soc. de Chirurgie de Paris*, T. XLIX, n° 3, 30 janvier 1923, p. 118).

— Récidive de calculs biliaires après opération conservatrice de la vésicule (*Bull. et Mém. de la Société de Chirurgie de Paris*, T. XLIX, n° 13, 24 avril 1923, p. 585; T. XLIX, n° 17, 22 mai 1923, p. 719).

— Cholédocotomie pour lithiase (*Presse Médicale*, 18 avril 1925, n° 31) (Travaux de la Clinique Chirurgicale de la Salpêtrière, première série).

Gosset (A.) et Petit-Dutaillis (D.). — Séquelles de la cholécystectomie (*Congrès International de la lithiase biliaire*, Vichy, 1932, Doin, édit. Paris, T. II, p. 57).

Gosset (A.), Loewy (G.) et Mestrezat. — Sur la nature de la bile blanche dans le cas d'hydropisie de la vésicule par oblitération du canal cystique (*Presse Médicale*, n° 46, 8 juin 1921, p. 453).

Goullioud et Mallet-Guy. — Cholécystectomie pour fistule biliaire partielle liée à un état de stase vésiculaire (*Lyon Chirurgical*, T. XXVII, n° 4, juillet-août 1930, p. 483).

Graberger. — Diagnostic radiologique (*Acta Radiol.*, vol. 12, 1931, p. 164).

Greaves et Schmidt. — Calcium et phosphore au cours de fistule biliaire chez le chien (*Proc. Soc. Experimental Biol. et Med.*, vol. 29, 1932, p. 373).

GREENWALD. — Injection expérimentale d'hormone parathyroïdienne (*J. Biol. Chem.*, 1925, T. XVI).

GUTIERREZ. — *Revista di Cirurgia*, T. VI, n° 8.

GUTMANN (René). — Les séquelles de la cholécystectomie (*Le Phare Médical de Paris*, mai 1934, p. 99).

— Les syndromes douloureux de la région épigastrique (2 vol., 2e édition, Paris, 1934).

HAMANT, BODART et CHALNOT. — Les fistules biliaires et leur exploration radiologique (*Revue Médicale de l'Est*, n° 59, 15 janvier 1931, p. 37-50).

HARTMANN. — Discussion du Rapport sur le traitement des oblitérations non calculeuses des voies biliaires principales (*Congrès Français de Chirurgie*, 1923).

HELLER. — Diathèse hémorragique sans ictère dans une fistule complète externe (*D. Ztschr. f. Chir.*, 1932, T. CCXXXV, p. 667).

HEYMANN. — Tétanie chez le chien après fistule biliaire (*Ztschr. f. Kinder.*, vol. 54, 1933, p. 201).

HILDEBRANDT. — Au sujet des interventions pour fistules biliaires (*Zentralblatt für Chirurgie*, 1922, an. 49, n° 51, p. 1887).

HILLEBRAND. — Epreuve de Meltzer-Lyon au cours de fistule cholédocienne (*Zentralblatt f. Chir.*, 1928, T. I, n° 10, p. 590).

HIROTA. — Cholestérol sanguin (*J. Kuma moto M. Sol.*, vol. 9, 1933, p. 520).

HOOPER. — (*Am. J. Physiol.*, vol. 40, 1915, p. 332).

HUARD (Serge). — Les accidents de la cholécystectomie (Masson, édit., 1929).

HYBBINETTE. — Traitement d'une fistule biliaire totale post-opératoire (*Acta chir. Scandinav.*, 69, 1932, p. 327-36).

IACOBOVICI. — Exploration au lipiodol (*Cluj. Med.* 11, 1930, p. 479).

KAPSINOV. — Ulcère expérimental du duodénum (*Annals of Surgery*, T. LXXXIII, 1926, p. 614).

KANTOR. — Diagnostic radiologique (*Radiology J.*, vol. 10, 1928, p. 10).

KEHR. — Chirurgie du foie et des voies biliaires.

KEMPENEERS. — Exploration radiologique des voies biliaires (*Soc. Ch. des Hôpitaux de Bruxelles*, 17 avril 1926).

KLAUBER. — Fistule bilio-bronchique (*Arch. f. Chir. Berlin*, 1907, T. LXXXII, p. 486).

KUTHE. — Etude radiologique (*Med. Klin.*, vol. 28, 1932, p. 1672).

LAHEY (F. H.). — Implantation de fistule biliaire dans le duodénum. Une nouvelle méthode de traitement (*The Journal of the American Med. Association*, vol. 80, n° 13, 31 mars 1923, p. 893-84) (*Journal de Chirurgie*, T. XXII, 1923, p. 202).

— Fistules biliaires internes et externes après cholécystectomie (*Annals of Surgery*, vol. 92, n° 4, octobre 1930, p. 649-57) (*Journal de Chirurgie*, T. XXXVII, 1931, p. 453).

— Traitement d'une fistule biliaire de la voie principale par anastomose du trajet fistuleux au tractus digestif (*Surgery Clin. of North America*, vol. 10, 1927, p. 1483-87).

— Fistule biliaire interne et externe (*Transaction Amer. Surgery*, vol. 48, 1930, p. 254).

Lagoutte et Rousselin. — Traitement d'une fistule biliaire par dérivation du trajet fistuleux dans l'intestin (*Lyon Chirurgical*, T. XXIX, p. 191-96, mars-avril 1932).

Latreille. — Vésicule de Stase (*Thèse de Lyon*, 1927).

Lecène et Gaudart d'Allaines. — La réparation de la voie biliaire principale ou sa dérivation dans le tube digestif, dans les cas difficiles, avec tube de caoutchouc (*Journal de Chirurgie*, T. XX, 1922, p. 237).

Lecène et Leriche. — Thérapeutique chirurgicale, T. III, p. 357.

Leriche. — Des maladies du cal (*Gazette des Hôpitaux*, nov. 1927, p. 63).

Leroudier. — Syndromes radiologiques de la vésicule de stase et de la vésicule intolérante (*Thèse de Lyon*, 1928).

Lilienthal (Howard). — Implantation d'une fistule biliaire dans l'estomac (*Annals of Surgery*, vol. 77, juin 1923, p. 765-66).

Loeb. — Am. J. of Physiol., T. P, p. 362, 1901.

Loewy (Georges). — Dérivation totale de la bile hors du tube digestif par anastomose cholédoco-urétérale (*Comptes rendus de la Société de Biologie*, T. CIII, 29 mars 1930, p. 1100).

— Production expérimentale d'ulcères duodénaux par dérivation isolée de la bile (*Bull. et Mém. de la Soc. Nationale de Chirurgie*, T. LVII, n° 18, 20 mai 1931).

— Dérivation totale de la bile hors du tube digestif. Hypertrophie des parathyroïdes ; ostéomalacie (*Presse Médicale*, n° 89, 7 novembre 1931).

Looser. — Verhandl d. D. Path. Gessell., T. II, 1907, p. 281.

Lowelace (W. R.) — Implantation du trajet d'une fistule biliaire dans le tube digestif. Cas rapporté après 2 ans de bons résultats (*South Western Med.*, vol. 16, avril 1932, p. 159-64).

Lubin. — Les anastomoses bilio-digestives (*Thèse de Paris*, 1926).

Mac Arthur. — Annals of Surgery, août 1923.

Mac Cann. — Etude sur l'ulcère expérimental (*Archives of Surgery*, 1929, p. 635).

Mac Gee. — Etude de la sécrétion biliaire au cours d'une fistule biliaire (*Warth in Am.*, 1927, p. 415).

Malcolm. — *Clin. J.*, 35, 1910, p. 239).

MALET. — Cause de l'anémie après fistule biliaire (*Revue Assoc. Méd. Argent.*, vol. 42, 1929, p. 197).

MANDL. — Parathyroïde et ostéomalacie (cité dans la Revue générale de Mouzon) (*Presse Médicale*, 15 mai 1929).

MARINE. — Hypertrophie des parathyroïdes au cours d'expérimentations (*Proc. Soc. Exp. Biol. and Med.*, T. XI, p. 117).

MASON et BAKER. — Transplantation (*Surgery Clin. North America*, vol. 13, février 1933, p. 125-30).

MATHIEU (Paul). — Rapport au Congrès Français de Chirurgie, de 1923, sur le traitement des oblitérations non calculeuses des voies biliaires principales.

MAYO-ROBSON. — Observations de fistule biliaire (*Proc. Roy. Soc.*, 47. 1890, p. 499).

MERCADÉ. — Hépatico-duodénostomie pour fistule biliaire (*Bull. Acad. Médecine de Paris*, vol. 87, février 1919, p. 208).

MORTON. — Etude sur l'ulcère expérimental (*Annals of Surgery*, février 1927, p. 229).

MOYNIHAM. — Philadelphia W. B. Saunders Company, 1921, p. 144.

NASSAU. — Fermeture d'une fistule biliaire par une méthode extrapéritonéale (*Penn. Med. J.*, 20, 1917, p. 539).

NICOLAS. — Au sujet du traitement de la fistule biliaire (*Medizinische Klinik*, n° 21, 1923, p. 721).

NISSEN. — Ingestion de bile par la bouche au cours d'une fistule biliaire permanente (*Deutsche Ztschr. f. Chir.*, vol. 191, 1925, p. 317).

NUSSBAUM. — Au sujet des interventions pour fistule biliaire (*Zentralblatt für Chirurgie*, 1924, an. 51, n° 46, p. 2520-21).

ODEN. — Dérivation vers le duodénum au cours d'une fistule biliaire (*Deut. Med. Wehnschr.*, 1929, vol. 55, p. 273).

OLMER. — Hémogénie (*Sang*, vol. 7, 1933, p. 552).

PASMAN. — Cholangio-gastrostomie en réintervenant pour une fistule biliaire (*Surg. Gyn. et Obst.*, T. XXV, avril 1928, p. 385).

PATEL et MALET-GUY. — Fistule vésiculaire. Cholécysto-gastrostomie (*Lyon Chirurgical*, T. XXVII, n° 41, juillet-août 1930, p. 470).

PAUCHET. — Traitement des fistules biliaires (*Pratique Chirurgicale*, f. V, 1926, p. 85).

PAWLOW. — Verhandl. d. Gesselsch. Russ. aertze zu St-Petersburg, 1904, n° 72, p. 314).

PECCO. — Réserve alcaline, calcium et phosphore dans le sang d'un animal après dérivation complète de la bile. (*Arch. Ital. di Chir.*, T. XXVIII, 1931, p. 163).

PERL (J. I.). — Transplantation d'une fistule externe dans le duodénum (*Illinois Med. Journal*, vol. 63, avril 1933, p. 329-31).

— Déshydratation des tissus cellulaires après fistule biliaire (*Illinois Med. Journal*, vol. 63, 1933, p. 329).

PETIT-DUTAILIS. — Etude des suites éloignées de la cholécystectomie pour cholécystite (*Thèse de Paris*, 1922).

PETRIDIS. — Fistule bilio-bronchique (*Bull. et Mém. de la Société Nationale de Chirurgie*, séance du 24 juin 1925).

PICCINICO. — Diagnostic radiologique (*Arch. di radiol.*, vol. 3, 1927, p. 939).

PRIBRAM. — Instillations d'éther pour calcul enclavé de la papille (*Bull. et Mém. de la Société Nationale de Chirurgie*, T. LIX, n° 28, 4 novembre 1933, p. 1264).

— *Congrès International de la Lithiase biliaire*, Vichy, 1932 (Doin, édit., Paris, 1932, T. II, p. 75. Discussion du rapport I).

RAGO. — Riforma Med., 42, 1926, p. 1159).

RAMOND (F.) et DIMITRESCO — L'épreuve de Meltzer-Lyon dans le drainage médical des voies biliaires (*Presse Médicale*, 8 novembre 1933).

REDI. — Atti d. r. Accad. d. fiscio crit. in Siena, vol. 5, 1930, p. 210.

RICCIUTI. — Effet de l'extrait pituitaire dans un cas de fistule biliaire (*Terapia*, 17, 1927, p. 225).

— Archivio Italiano di Chirurg., T. XIX, n° 2, 1927.

RIGANO. — Calcium contenu dans le sérum sanguin d'un animal après fistule biliaire (*Cultura Med. Mod.*, vol. 10, 1931, p. 43).

RODRIGUEZ VILLEZAS. — Kyste hydatique du foie ouvert dans les voies biliaires à la suite d'une cholédocotomie. Fistule biliaire (*Semana Med.*, I, 1926, p. 257).

RŒDER (C. A.). — Transplantation du trajet d'une fistule biliaire dans le duodénum (*Annals of Surgery*, vol. 91, janvier 1930, p. 144-47).

ROGER et BINET. — Traité de Physiologie.

ROSS. — Etude de la sécrétion biliaire au cours d'une fistule biliaire (*J. Lab. and Clin. Med.*, vol. 12, 1927, p. 1067).

ROST. — Signification fonctionnelle de la vésicule biliaire (*Mitt. a. d. Grenzg. der Med. u. Chir.*, 1913, p. 710).

ROYER. — Comptes rendus de la Société de Biologie, vol. 99, 1928, p. 1005.

RUMMEL. — Zentralblatt für Chir., T. LIII, n° 6, 30 janvier 1926.

SAINT-JOHN (Fordyce B.). — Résultat éloigné d'une fistule biliaire avec implantation du trajet fistuleux dans l'estomac (*Annals of Surgery*, vol. 83, juin 1926, p. 855-57).

SAUVAGE (de Grenoble). — Anastomose cholédo-gastrique au drain pour une fistule biliaire totale (*Presse Médicale*, n° 96, 30 novembre 1929, p. 1560) (*Revue Méd. Chir. des Maladies du foie*, T. VII, juillet-août 1932, p. 265).

SAVARIAUD. — *Bull. et Mém. Société de Chirurgie*, 1923, p. 118.

SCHELLEY. — Injection lipiodolée (*Am. J. Surgery*, vol. 17, 1932, p. 46).

SCHLEZ. — Etude radiologique (*München med. Wochens.*, vol. 79, 1932, p. 20).

SEIDEL. — Fistule biliaire permanente et ostéoporose chez l'homme (*München med. Wochenschr.*, vol. 57, 1910, p. 2034).

SEIFERT. — A propos de l'ostéomalacie consécutive aux fistules biliaires (*Beitz. z. Klin. Chir.*, vol. 135, 1926, p. 496).

SÉNÈQUE (J.). — Fistules biliaires et ostéoporose (*Presse Médicale*, 25 avril 1928, n° 33, p. 516).

SEYDERHELM et TAMMAN. — Ztschr. f. d. ges. exp. Med., vol. 66, 1929, p. 539.

SICARD et FORESTIER — Exploration radiologique après injection de lipiodol, 1928 (Masson, édit.).

SOUPAULT (R.). — Spasme du sphincter d'Oddi et fistule cholédocienne (*Bull. et Mém. de la Société Nationale de Chirurgie*, T. LIX, n° 29, 18 novembre 1933, p. 1294).

SPERRY. — Examen des selles au cours de fistule biliaire (*The Journal Biological Chemistry*, vol. 85, 1930, p. 455).

STUBENRAUCH (Von) de Munich. — Au sujet d'une anastomose entre le trajet fistuleux et le duodénum comme traitement de fistule biliaire (*Chirurgischer Congress Deutsch Gesselsch. f. Chir.*, Berlin 1905, T. XXXV, p. 39-54).

— Opération pour fistule biliaire (*Zentralblatt für Chirurgie*, 1923, an. 50, n° 12, p. 465-66).

SUGANO. — Vitamine A et fistule biliaire (*J. Biochem*, 7, 1927, p. 457).

TAKASU. — Expérimentation chez le chien (*Fukuoka. Ikwa daïgaku Zasshi*, vol. 22, 1929, p. 84).

TAMMAN. — Influence de la vitamine D sur l'ostéomalacie consécutive à une fistule biliaire (*Beitr. z. Klin. Chir.*, vol. 142, 1928, p. 83).

— Prévention de l'anémie par ingestion de bile hétérogène (*Ztschr. f. d. ges. Experim. Med.*, 57, 641, 1927).

TANAKA. — Tolérance d'une fistule biliaire chez le chien (*J. Biochem.*, vol. 15, 1932, p. 381).

TERASAKO. — Ingestion par le malade de sa propre bile (*Okayama Tgukkai Zasshi*, vol, 45, 1933, p. 2015).

TENNEY et PATERSON. — Exploration radiologique des voies biliaires (*J. Am. Med. Ass.*, 1922, T. LXXVIII, p. 171).

TIESENHAUSEN. — Dérivation extra-abdominale du cours de la bile vers l'estomac au cours de fistule biliaire persistante (*Zentralblatt für Chir.*, 1928, n° 14, T. I, p. 836).

TIXIER, de Lyon. — Discussion du Rapport sur le traitement des oblitérations non calculeuses des voies biliaires principales (Congrès Français de Chirurgie, 1923).

TOMIDA. — Autohémo-agglutination (*J. Kumamoto Med. Soc.*, vol. 8, 1932, p. 53).

TRÉMOLIÈRES, THIÉRY et FAUCHET. — Etude d'une fistule biliaire chez l'homme (*Revue de Médecine*, octobre 1933, p. 509).

TRIAS et PUJOL. — Fistule biliaire après marsupialisation de kyste hydatique (*Am. J. Surg.*, vol. 14, 1931, p. 313).

VILLARD (E.) de Lyon. — Rapport au Congrès Français de Chirurgie, de 1923, sur le traitement des oblitérations non calculeuses des voies biliaires principales.

VILLARD et DUCLOS. — Les résultats des interventions sur les voies biliaires, 1927 (Masson, édit.).

WAGENSTEEN (Owen H.). — Complications des fistules biliaires permanentes et totales (*J. A. M. A.*, 1929, vol. 93, n° 16, p. 1199).

WATANABE et KINOCHITA. — Effet de l'ergostérol irradité sur l'anémie (*J. Kumamoto Med. Soc.*, 8, 1932, p. 4).

WALTERS (W.) de Rochester. — Rétrécissement complet de la voie biliaire commune traitée par transplantation de la fistule biliaire externe dans l'estomac ou le duodénum ; 5 cas rapportés (*The Journal of the American Medical Association*, vol. 96, 4 avril 1931, p. 1121-24).

— Comptes rendus de la Clinique Mayo, 1928, T. XX.

WALTZEL. - Examen radiologique (*Beitr. z. Klin. Chir.*, vol. 139, 1927, p. 155).

WAUGH (G. E.). — Transplantation du trajet d'une fistule biliaire externe dans le duodénum (*Brit. Journal Surgery*, vol. 18, p. 581-84, avril 1931).

WEIR (F.). — Transplantation d'un trajet fistuleux ; cas, un an après l'opération (*Proc. Staff. Meet. Mayo Clinic.*, vol. 4, 6 mars 1929, p. 76).

WILLIAMS (H.) de Boston. — Traitement d'une fistule biliaire par implantation directe du trajet fistuleux dans la première portion du duodénum (*Annals of Surgery*, vol. 89, juin 1929, p. 942-45) (*Journal de Chirurgie*, T. XXV, avril 1930, n° 4, p. 602).

WIPPLE. — *Am. J. of Physiol.*, vol. 50, 1922, p. 119 (*J. Biol. Chem.*, 80, 1928, p. 659).

ZHVANETSKY. — Cas de fistule vésiculaire (*Oddesky J.*, vol. 3, 1929, p. 668).

TABLE DES MATIÈRES

INTRODUCTION 17

Définition et position du sujet 21
Etiologie 23
Anatomie pathologique 37
Etude clinique 41
Troubles engendrés par une fistule biliaire totale et prolongée 45
Traitement 69

PREMIÈRE PARTIE : Fistule vésiculaire.

Premier cas : Simple difficulté de cicatrisation.. 74
Deuxième cas : Calculs oubliés ou rétrécissement inflammatoire de la voie principale 77
Troisième cas : Troubles physio-pathologiques (vésicule de stase ou incontractilité cholédocienne avec vésicule intolérante) 83

DEUXIÈME PARTIE : Fistule cholédocienne.

Dans une première étape : Les petits moyens qui parfois suffisent (Procédé de Pribram. épreuve de Meltzer-Lyon, injection de sulfate d'atropine) 91
Dans une deuxième étape : La Radiographie après injection de Lipiodol 104

Dans une troisième étape : La conduite à tenir quand la fistule cholédocienne a pour responsable une solution de continuité ou un rétrécissement définitif des voies biliaires 116

Chapitre I : La préparation du malade. La voie d'abord 117

Chapitre II : Les techniques classiques proposées 121
I. — Opérations restauratrices 122
II. — Opérations de dérivation 129

Chapitre III : Indications et résultats de ces interventions 141

Chapitre IV : Le nouveau procédé d'anastomose par transplantation du trajet fistuleux 152

Chapitre V : Essai de comparaison entre la prothèse caoutchoutée et la transplantation du trajet fistuleux, au point de vue des indications et des résultats éloignés 170

Observations 179

1° Malades présentant une fistule vésiculaire.. 181
2° Malades présentant une fistule cholédocienne 196
3° Anastomose du trajet fistuleux au tube digestif 227

Conclusions 243

Bibliographie 251

BOSC FRÈRES, M. & L. RIOU
IMPRIMEURS - ÉDITEURS
42, QUAI GAILLETON, 42
LYON